

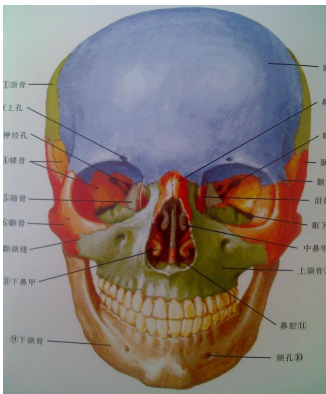
口腔专业·2018.12.12·必备速记·口解

第三单元 元口腔颌面颈部解剖

第一节 颌面部骨

一、上颌骨的解剖特点及其生理意义

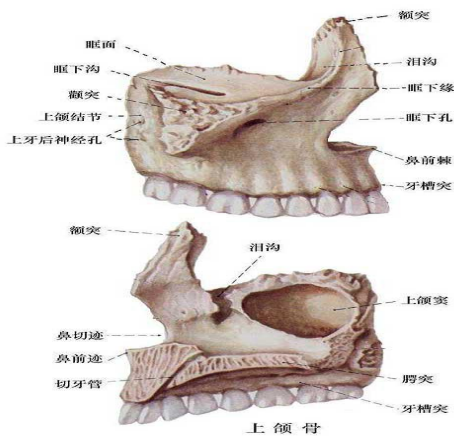
上颌骨位于颜面中部，左右各一 相互对称。



1.外形上颌骨形态不规则，可分为**一体四突**。

(1) 上颌体：

- a.前外面（脸面）有**眶下孔、尖牙窝**，**眶下孔位于眶下缘中点下方约 0.5 cm 处，眶下孔向后、上、外方通入眶下管；**
- b.后面（颞下面）有**颧牙槽嵴、牙槽孔和上颌结节；**
- c.上面（眶面）有**眶下管；**
- d.内面（鼻面）参与鼻腔外侧壁的构成，有**上颌窦裂孔、向前下方的沟与蝶骨翼突和腭骨垂直部相接构成翼腭管。**



(2) 额突: (3) 颧突: (4) 腭突: (5) 牙槽突(牙槽骨)

2. 牙槽骨解剖名词

(1) 牙槽骨: 系上下颌骨包绕牙根周围的突起部分。

(2) 牙槽窝: 为牙槽骨容纳牙根的部分。牙槽窝的形态、大小与所容纳的牙根相适应。

(3) 牙槽嵴: 牙槽窝的游离缘。

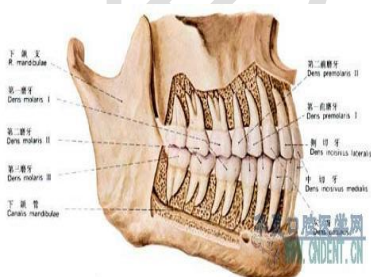
(4) 牙槽间隔: 两牙之间的牙槽骨。

(5) 牙根间隔: 多根牙各牙根之间的牙槽骨。

3. 上颌窦与牙根尖的关系

上颌窦位于上颌骨内，上颌窦的底壁由前向后盖过上颌 5~8 的根尖。

距离排序：6、7、5、8 (第一：6 腭根、第二：7 近颊)



4. 上颌骨的支柱结构

(1) 尖牙支柱(鼻额支柱): 主要承受尖牙区的咀嚼压力

(2) 下颌支:又称下颌升支,

其上端有喙突和髁突(关节突), **喙突上有颞肌和咬肌附着, 髁突颈部下方(关节翼肌窝)有翼外肌下头附着**;两突之间有下颌切迹(乙状切迹)。

其内侧面:中央略偏后上方有**下颌孔**;孔的**前方**有**下颌小舌**, 为**蝶下颌韧带附着处**;孔的**后上方**有**下颌神经沟**, 下牙槽神经、血管通过此沟进入下颌孔;下颌孔向前下方通入下颌管。下颌支后缘与下颌体下缘相连接处称**下颌角**, 下颌角的**内面**有**翼肌粗隆, 翼内肌附着。外面**有**咬肌粗隆, 咬肌附着处。**

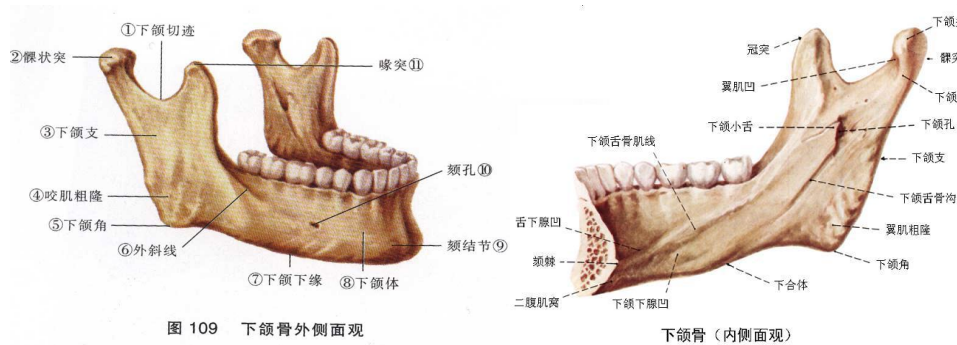
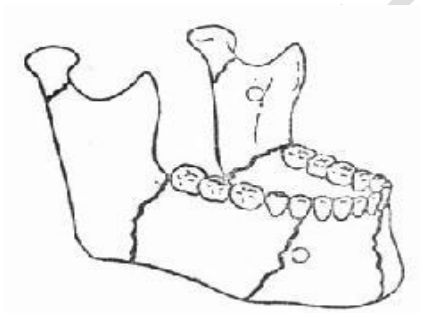


图 109 下颌骨外侧面观

下颌骨(内侧面观)

2.薄弱部位: 在结构上存在易发生骨折的薄弱部位:

(1)正中联合:(2)颞孔区:(3)下颌角:(4)髁突颈部:

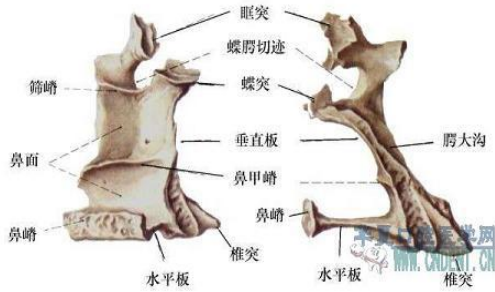


三、腭骨

1.水平部:构成鼻底后部、硬腭后 1/4, 其外侧缘与上颌骨牙槽突共同构成**腭大孔**, 两侧水平部的内侧缘在中线处相连。

2.垂直部：构成鼻腔的后外侧壁，其外面有翼腭沟，与上颌体内面和蝶骨翼突前面的沟，围成翼腭管。

3.在水平部与垂直部连接处有锥突，锥突后的中部构成翼突窝底，为翼内肌的起始处。



四、蝶骨(助理不考)

1.蝶骨体:

2.小翼:

3.大翼:大翼：有四个面

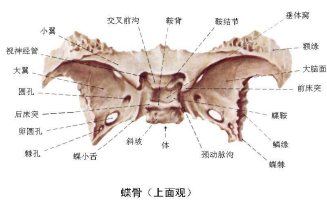
(1) 大脑面：圆孔，卵圆孔，棘孔。

(2) 颞面：

(3) 颞下面：

(4) 眶面：

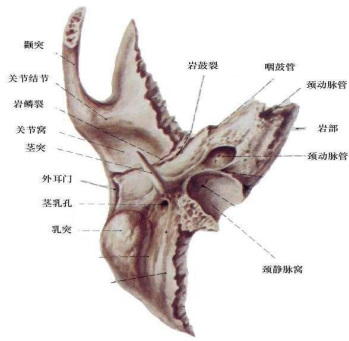
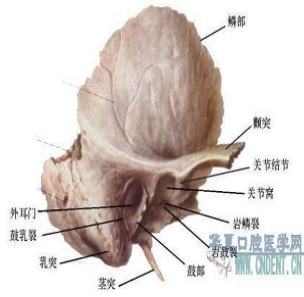4.翼突:外板和内板构成



蝶骨(上面观)

五、颞骨(助理不考) 分四部:(了解知道四部分即可)

1.颞鳞: 2.乳突部: 3.岩部: 4.鼓板:

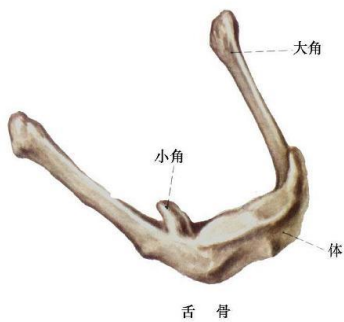

六、舌骨(助理不考)

1. 舌骨体

2. 舌骨大角:与舌动脉起始部在同一平面 为舌骨舌肌的起始处

3. 舌骨小角:起于舌骨体和大角的连接处 有茎突舌骨韧带附着



温馨提示:

掌握颅底内外面主要的孔、裂、沟、窝、突起及其结构特点

上颌神经:圆孔

下颌神经:卵圆孔

脑膜中动脉:穿棘孔入颅

面神经:茎乳孔

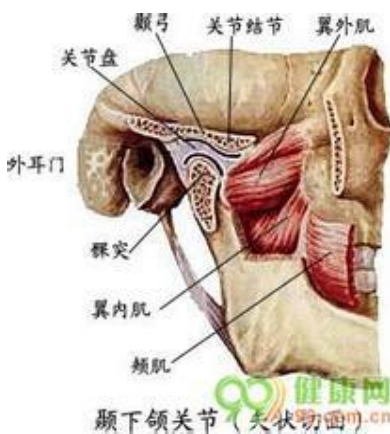
眶下孔:眶下缘中点下0.5 cm(向后外上通入眶下管)

腭大孔:上8 腭侧龈缘至腭中缝连线中外1/3 交点上

切牙孔:腭中缝与两侧尖牙连线的交点

颞孔:下4、5 之间或下5 的下颌骨上下缘之间的稍上方

第二节 颞下颌关节



颞下颌关节由五部分组成：即下颌骨髁突、颞骨关节面、关节盘、关节囊和关节韧带

(1) 颞下颌关节组成及结构特点

1. 下颌骨髁突

a. 前后观：椭圆形，内外径长(15~30mm)，前后径短(8~10mm)。

b. 侧面观：将髁突顶部有一横嵴，将其分为前后两个斜面。

前斜面小，为功能面，是关节的负重区；

后斜面较大。

c. 髁突外侧端有一粗糙面是关节盘和关节韧带的附着处。

d.髁突颈部较细，其前方有**关节翼肌窝**，为**翼外肌附着处**。

2.颞骨关节面：包括关节窝和关节结节

(1) 关节窝： 关节窝顶与**颅中窝之间仅有薄骨板相隔**（仅 1.2mm）。

前界：关节结节嵴；

外界：颞弓的后续部分；

内后界：岩鳞裂和鼓鳞裂（亦称鳞鼓裂），隔骨板与外耳道和中耳相邻。

内侧：蝶骨嵴。

(2) 关节结节：**两个斜面**。

前斜面斜度较小；

后斜面：功能面，是关节的负重区。

颞下颌关节的功能区是髁突的前斜面和关节结节的后斜面。

3.关节盘:关节盘从前到后分为五部:

名称	组成	纤维排列方向	厚度	附着或位置	备注
前伸部	胶原纤维、 弹性纤维、 有小血管、神经			颞前附着、 下颌前附着	
前带	胶原纤维、 弹性纤维、 有小血管、神经	多向	较厚 2mm	位于前伸部的后面	

中间带	胶原纤维、 弹性纤维、 无神经血管	前后方向	最薄处 1mm	介于关节结节后斜面和髁突前斜面之间	是关节盘穿孔、破裂的好发部位
后带	胶原纤维、 弹性纤维、 有神经血管	多向	最厚 3mm	介于髁突横嵴和关节窝顶之间	常见的关节紊乱病就是由于这一结构破坏造成的
双板区	胶原纤维、 弹性纤维、 有神经血管			颞后附着、 下颌后附着	是关节盘最好发穿孔、破裂的部位

4. 关节囊:

将颞下颌关节间隙分为两个互不相通的上、下腔。**上腔大而下腔小**。关节腔内衬以滑膜。

5. 关节韧带每侧三条 即**颞下颌韧带、茎突下颌韧带和蝶下颌韧带**

名称	起点	止点	功能
颞下颌韧带	颞弓和上颌结节	髁突颈部外侧和后缘	防止髁突外侧脱位
茎突下颌韧带	茎突	下颌角和下颌支后缘	限制下颌过度前伸
蝶下颌韧带	蝶骨角棘	下颌小舌	迅速大张口时，悬吊下颌，防止张口过大

二、颞下颌关节的血液供应与神经支配

1. 血液供应：颞浅动脉、上颌动脉。

2. 神经支配：耳颞神经、颞深神经、咬肌神经。

三、颞下颌关节的运动：分为开闭颌运动，前后运动，侧方运动三种基本形式。

通过颞下颌关节的转动和滑动来实现。

温 馨

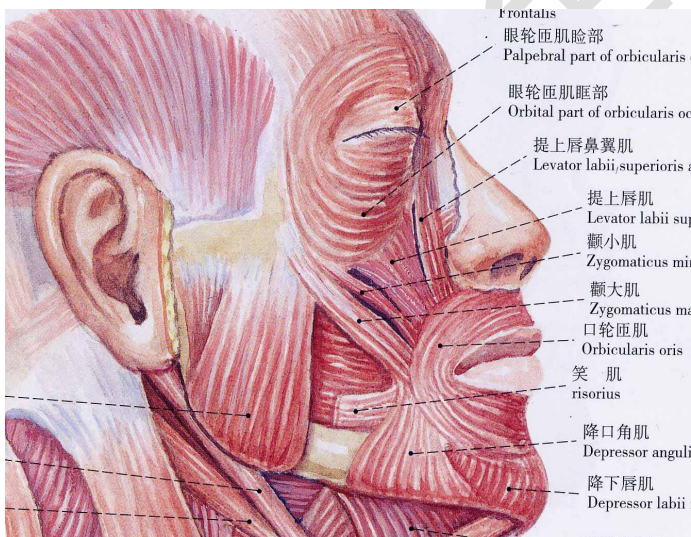
运动	运动轴心
小张口(转动)	髁突
大张口(转动加滑动)	滑动: 下颌孔附近 转动(关节上腔): 髁突的横嵴(关节下腔)
最大开口(转动)	髁突
侧方运动	非工作侧: 滑动 工作侧: 髁突-下颌支后缘的垂直轴转动
后牙咬物	非工作侧: 沿髁突矢状轴转动 工作侧: 自上向下的滑动

提示:

本节重点内容为颞下颌关节的组成。

第三节 口腔面颈部肌

一、表情肌: 属皮肤 (受面神经支配)



口周围肌群 (了解大概位置, 分清归属地, 作用是重点) 包括:

- 口周围肌上组 (6对)、
- 口周围肌下组 (3对)、

口轮匝肌、
颊肌

1. 口周围肌上组（6对）

名称	起点	止点	作用	备注
笑肌	腮腺咬肌筋膜	口角	牵拉口角向外	参与 口轮 匝肌 的构 成
颧大肌	颧颞缝前方	口角	牵拉口角向外上方	
颧小肌（颧头）	颧颌缝后	口角内侧		
提上唇肌（眶下头）	眶下缘	上唇外侧	牵拉上唇向上	
提上唇鼻翼肌 （内眦头）	上颌骨额突	鼻大翼软骨和 皮肤	牵拉上唇及 鼻翼向上	
提口角肌（尖牙肌） （位于提上唇肌的深部）	尖牙窝	口角	上提口角	

2. 口周围肌下组（3对）

名称	起点	止点	作用	备注
降口角肌 （三角肌）	下颌骨外斜线	口角	降口角和 下唇	参与 口轮 匝肌 的构 成
降下唇肌 （下唇方肌）	下颌骨外斜线	下唇皮肤和黏膜	降下唇	
颊肌	下颌侧切牙 根尖骨面	颊部皮肤	使下唇靠近 牙龈，使下唇 前伸	

3. 口轮匝肌

(1) 浅层－固有肌束。

(2) 中层—颧肌、上唇方肌颧头、眶下头、尖牙肌、三角肌和下唇方肌构成。

(3) 深层—颊肌唇部。

(4) 功能：闭唇。

4. 颊肌

(1) 起自上下颌骨第三磨牙牙槽突及翼下颌缝，肌纤维向前参与口轮匝肌的构成。

(2) 止点--- 最上方—上唇

上方——进入下唇

下方——进入上唇

最下方—下唇

(3) 功能：使颊贴近牙列参与咀嚼及吸吮。

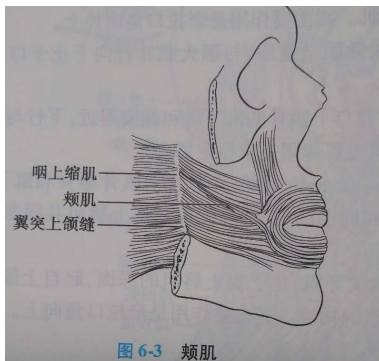
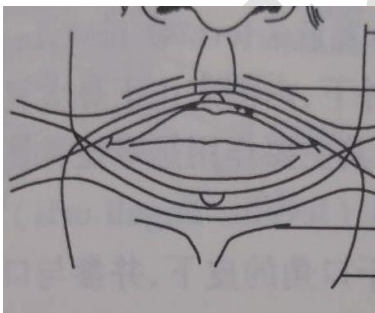


图 6-3 颊肌



二、舌、腭肌:

1. 舌肌(助理不考):为横纹肌。位于舌上、下面之间，分为舌内肌和舌外肌。

2. 腭肌:腭部肌位于软腭内，共 5 对。(腭帆提肌和腭帆张肌为上组，其余为下组)

名称	作用
腭帆提肌	发音时完成腭咽闭合
腭帆张肌	拉紧软腭，使咽鼓管开放
腭舌肌	下降软腭，提高舌根
腭咽肌	下降软腭，上提咽部
腭垂肌	牵拉腭垂向上

其中：腭帆张肌无腭咽闭合的功能。

三、咀嚼肌:是运动下颌的主要肌肉。

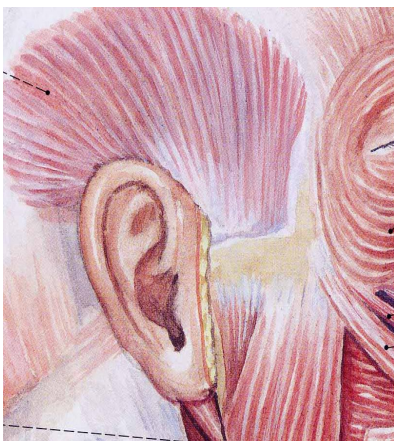
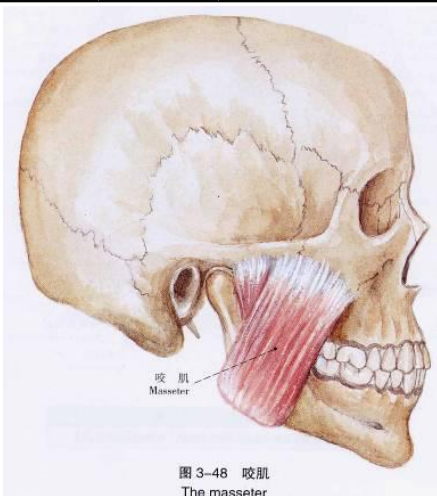
主要包括咬肌、颞肌、翼内肌和翼外肌。受三叉神经下颌支支配。

广义的咀嚼肌还包括舌骨上肌群

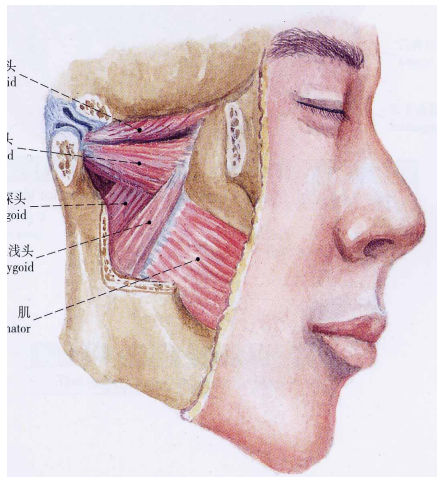
名称		起点	止点	作用	血供	神经
咬肌	浅层	上颌骨颧突、颧弓下缘的前 2/3	咬肌粗隆和下颌支外侧面的下半部	提下颌、前伸	上颌动脉的分支	咬肌神经
	中层	颧弓前 2/3 的深面和后 1/3 的下缘	下颌支中份			
	深层	颧弓深面	下颌支外侧面和喙突			
颞肌		颞窝及颞深筋膜深面	喙突及下颌支前缘第三磨牙远中	提下颌、侧方和后退运动	同上	颞深神经

名称		起点	止点	主要作用	血液供应	神经
----	--	----	----	------	------	----

翼内肌	浅头	髁骨锥突、 上颌结节	下颌支和 翼肌粗隆	提下颌骨，并 参与下颌骨侧 方运动	上颌动脉 的分支	翼内 肌神 经
	深头	翼外板的内面、髁骨锥突				
翼外肌	上头	蝶骨大翼的颞下面和 颞下嵴	关节盘前缘及部 分关节囊	牵引髁突和关 节盘向前，使 下颌向前、向 下和侧方运动	同上	翼外 肌神 经
	下头	翼外板的外侧面	下颌颈			



颞肌



翼内肌

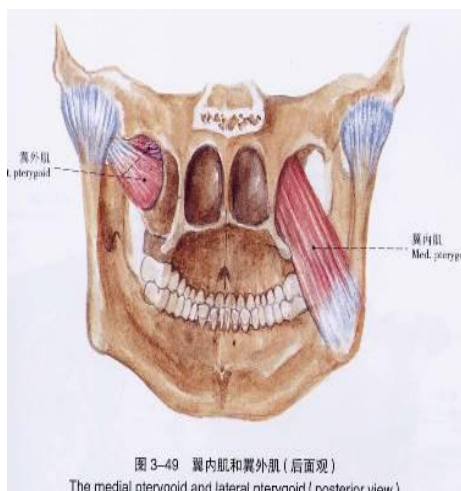


图 3-49 翼内肌和翼外肌 (后面观)
The medial pterygoid and lateral pterygoid (posterior view)

翼外肌

四、颈部肌(助理不考)

1. 颈浅肌及颈外侧肌

(1) 颈阔肌：主要作用是协助降下颌骨和向下牵引下唇于口角。

(2) 胸锁乳突肌：**主要作用是两侧肌肉同时收缩，使头后仰，**

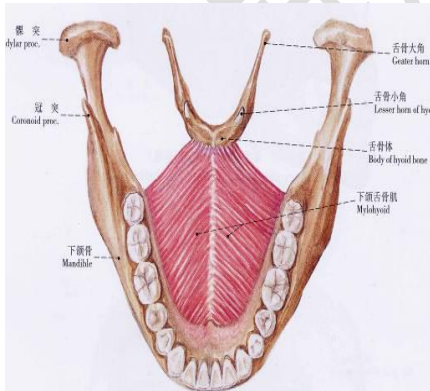
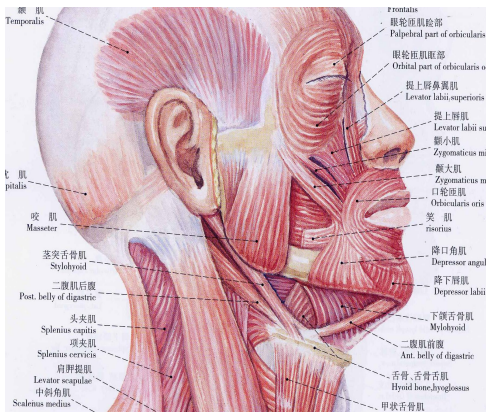
一侧收缩使头向同侧倾斜并向对侧斜转。

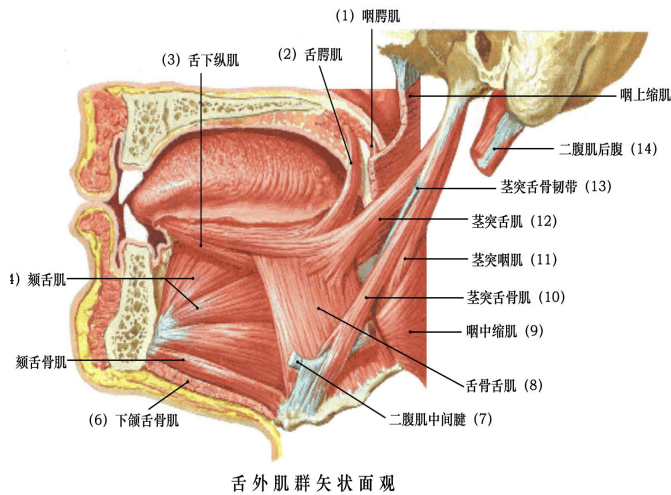
2. 舌骨上、下肌群:主要作用是降下颌作用 (分清上下 注意功能)

(1) 舌骨上肌群(**茎突舌骨肌无降下颌骨作用，只是开大口底**)

名称	起点	止点	作用	血供	神经
----	----	----	----	----	----

二腹肌	前腹	下颌骨内面二腹肌窝	中间腱： 位于舌骨体和舌骨大角交界处	降下颌，牵颈部向后下	舌下动脉	面神经的分支
	后腹	颞骨乳突切迹			颞下动脉	
下颌舌骨肌		内斜线，向后内与对侧同名肌在中线汇合 形成肌性口底	舌骨体前面	降下颌，收缩时抬高口底	同上	下颌舌骨肌神经
颞舌骨肌		下颞棘	舌骨体上部	降下颌，牵拉舌骨向前	同上	舌下神经
茎突舌骨肌		茎突	舌骨体与舌骨大角连接处	牵拉舌骨向后以延伸口底	面动脉的分支	面神经分支





(2)舌骨下肌群(助理不考): 1)肩胛舌骨肌: 2)胸骨舌骨肌: 3)胸骨甲状肌: 4)甲状舌骨肌:

(五)口颌系统肌链构成及其临床意义(助理不考)

1. 肌链构成

(1)水平肌链:从前向后环状排列。由口轮匝肌、颊肌和咽上缩肌组成。

(2)垂直肌链:从上向下几乎呈垂直排列。由腭帆张肌、腭帆提肌、腭垂肌、咽腭肌和舌腭肌组成。

(3)姿态肌链:由头部后侧的颈后部肌肉通过帽状筋膜绕过头顶, 连接颞肌、咬肌和舌骨上、下肌群组成。

2. 临床意义:

(1)唇裂、巨舌症破坏了水平肌链

(2)腭裂破坏了垂直肌链

(3)斜颈病人破坏了姿态肌链

温馨提示:

本节重点内容为表情肌的名称及这作用;咀嚼肌的起止点及作用。

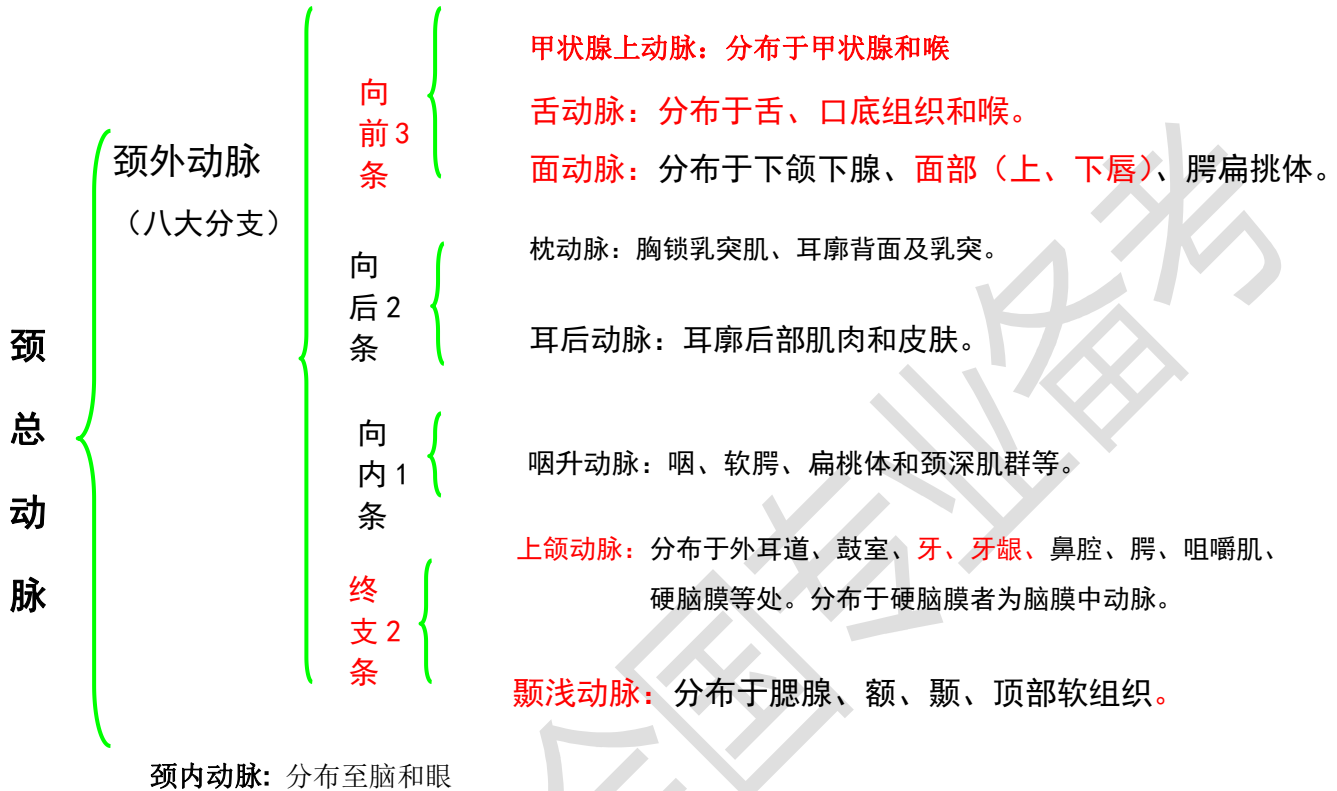
第四节 血管

一、颈内、外动脉的主要分支与分布

面颈部的血液供应主要来源于颈总动脉和锁骨下动脉。

颈总动脉在约平甲状软骨上缘处分为颈内动脉和颈外动脉。颈内动脉入颅前无分支，而颈外动脉有

数个分支。



1. 颈内动脉是脑、眶内结构和额鼻部血供的主要动脉

2. 颈外动脉：**上颌动脉与颞浅动脉两终支。**主要分支有：

(1) 甲状腺上动脉：在平舌骨大角稍下方。

(2) 舌动脉：于甲状腺上动脉起点的稍上方，舌骨大角尖处。

(3) 面动脉(颌外动脉)：通常在舌骨大角的稍上方。

1) 下唇动脉 2) 上唇动脉 3) 内眦动脉 4) 颞下动脉 5) 腭升动脉

(4) 上颌动脉(颌内动脉)：为颈外动脉的终末支之一 在下颌骨髁突颈部的后内方发出。

主要分支分布于硬脑膜、上、下颌骨、牙齿、腭、鼻窦、咀嚼肌和鼻腔等

第一段：下颌段 1) 脑膜中动脉(棘孔) 2) 下牙槽动脉

第二段：翼肌段供应咀嚼肌颊肌和颞下颌关节囊

第三段:翼腭管 1)上牙槽后动脉 2)眶下动脉 3)腭降动脉 4)碟腭动脉

(5)咽升动脉

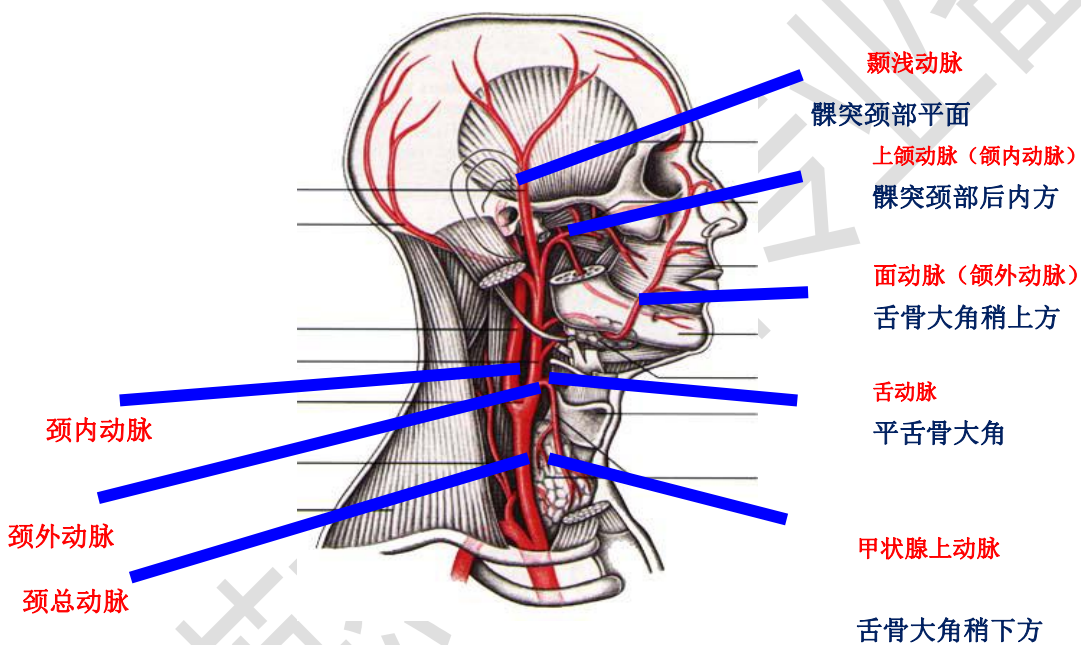
(6)枕动脉

(7)耳后动脉

(8)颞浅动脉:为颈外动脉的另一终末支，在下颌骨髁突颈平面发出。主要分支分布腮

腺、颞下颌关节及颅顶部软组织等

下图积极重要：请牢记。



3. 颈内外动脉的鉴别(重点)

名称	位置	颈部分支	搏动
颈内动脉	初——后外侧 后——后内侧	无分支	阻断颈内动脉： 面动脉、颞浅动脉有搏动

颈外动脉	初——前内侧 后——前外侧	有分支	阻断颈外动脉： 面动脉、颞浅动脉无搏动
------	------------------	-----	----------------------------

二、颌面部、颈部主要静脉的回流途径与范围

口腔颌面部的静脉：分为浅静脉和深静脉。 静脉血主要通过颈内、外静脉向心脏回流

1. 口腔颌面部浅静脉

(1) **面静脉**(面前静脉): 起始于内眦静脉，伴行于面动脉的后方。

(2) **颞浅静脉**: 起始于头皮内的静脉网 伴行于颞浅动脉的后方

2. 口腔颌面部深静脉(注意汇合)

(1) **翼丛**: 又称翼静脉丛

(2) **上颌静脉(颌内静脉)**: 位于颞下窝内，**起始于翼丛后端。**

(3) **下颌后静脉(面后静脉)**: 由**颞浅静脉和上颌静脉合成**，走行一段后又分为前后两支。**前支与面静脉汇合成面总静脉**，**后支与耳后静脉汇合成颈外静脉。**

(4) **面总静脉**: 由**面静脉和下颌后静脉前支汇合而成**，最终汇入颈内静脉。

上颌静脉	汇合成 下颌后静脉 (面后静脉)	前支与 面静脉	面总静脉	颈内静脉
颞浅静脉		后支与 耳后静脉	颈外静脉	锁骨下静脉

3. 翼丛与颅内的交通翼丛通过以下三条通道与颅内海绵窦相交通:

(1) **卵圆孔网**: 又称卵圆孔静脉丛

(2) **破裂孔导血管**

(3)眼静脉

温馨提示：

动脉着重记忆分支；静脉着重记忆合成。运用画图记忆法。

第五节 神经

一、三叉神经的分支及分布

三叉神经是脑神经中最大者，是口腔颌面部主要的感觉神经和咀嚼肌的运动及本体感觉神经。**有三条分支：眼神经、上颌神经和下颌神经。**

1.眼神经为感觉神经，**经眶上裂**出颅。

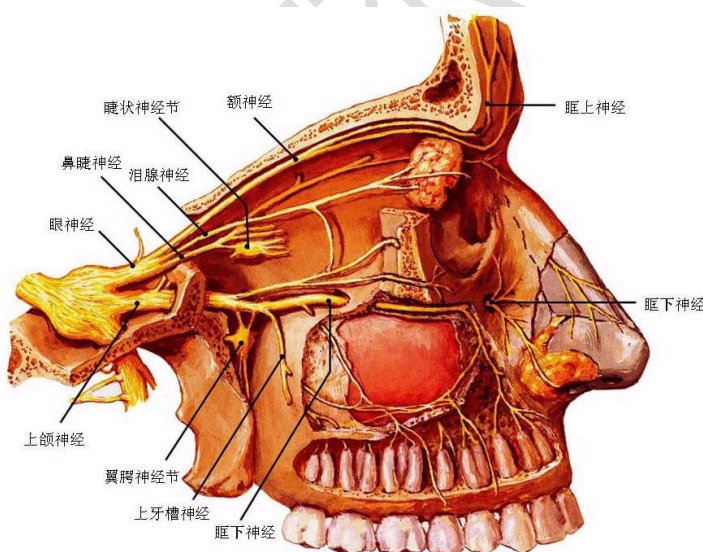
2.上颌神经为感觉神经，**经圆孔**出颅，根据其行程可分为四段：

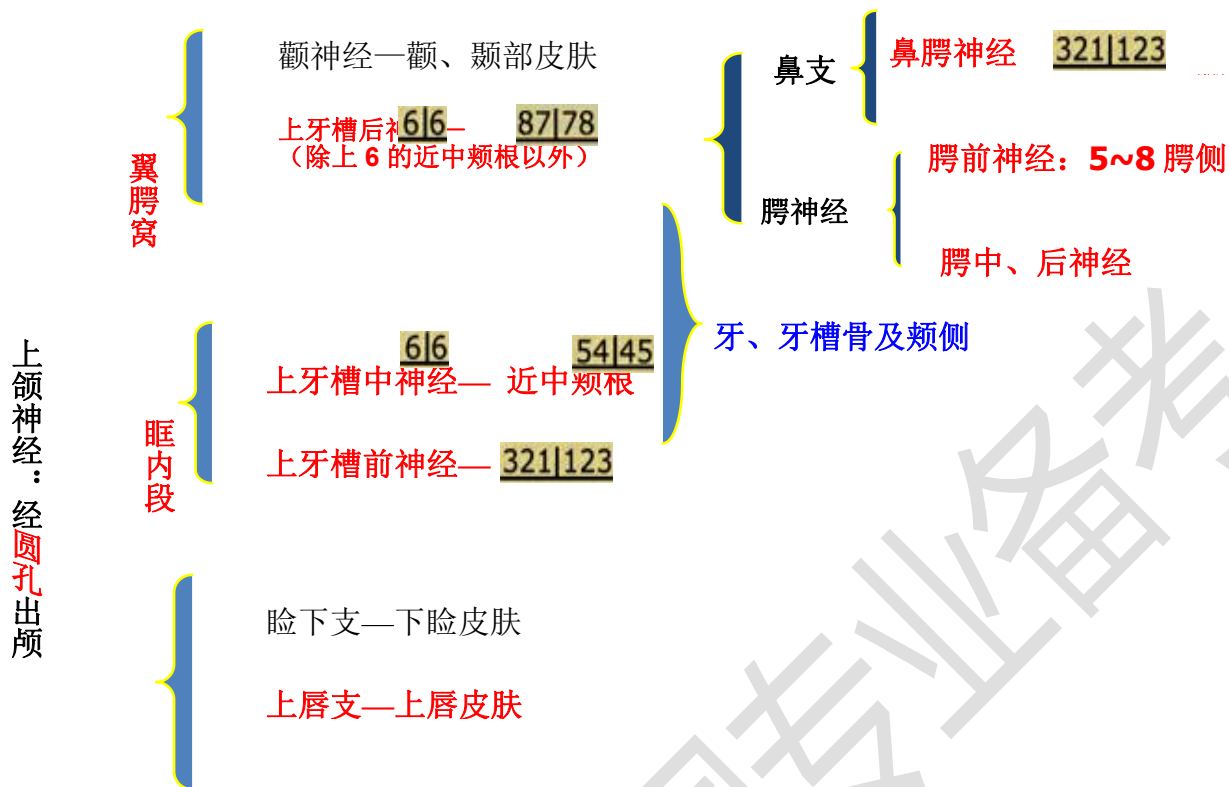(1)颅中窝段：发出脑膜中神经 分布于硬脑膜

(2)翼腭窝段：发出颧神经、翼腭神经(包括鼻腭神经和腭前、腭中、腭后神经)和上牙槽后神经

(3)眶下管段：上颌神经进入眶下裂后改称眶下神经，**发出上牙槽中神经和上牙槽前神经。**

(4)面段：于眶下孔处发出睑下支、鼻内侧支、鼻外侧支和**上唇支**





3. 下颌神经为混合性神经：是**三叉神经中最大的分支**，经**卵圆孔**出颅。发出如下分支：

(1) 脑膜支(棘孔神经)：

(2) 翼内肌神经:(运动神经)

下颌神经前干(混合神经) (3 运动 1 感觉)

(3) 颞深神经:分布于颞肌 (运动神经)

(4) 咬肌神经:分布于咬肌 (运动神经)

(5) 翼外肌神经:分布于翼外肌上下头 (运动神经)

(6) 颊神经(颊长神经):分布于下颌后牙颊侧牙龈及颊部黏膜皮肤 (感觉神经)

下颌神经后干(混合神经)

(7) 耳颞神经:主要分布于颞下颌关节、外耳道、腮腺、颞区皮肤等 (感觉神经)

(8)舌神经:主要分布于下颌舌侧牙龈、舌前 2/3 及口底黏膜、舌下腺等 (感觉神经)

经)

(9)下牙槽神经:主要分布于下颌牙及牙龈、下颌舌骨肌、二腹肌前腹等 (混合神经)

经)

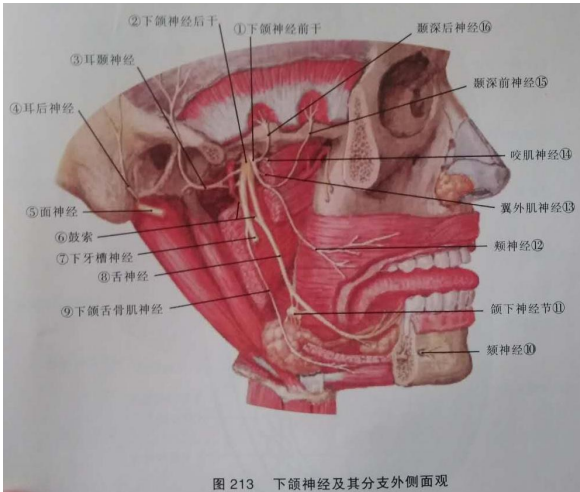


图 213 下颌神经及其分支侧面观

下颌神经: 经卵圆孔出颅

前干

棘孔神经—硬脑膜

翼内肌神经—翼内肌

颞深神经—颞肌

咬肌神经—咬肌

翼外肌神经—翼外肌

颊神经—5~8 颊侧牙

后干

耳颞神经: 腮腺、颞区皮肤

舌神经: 下颌舌侧牙龈、舌前 2/3 粘膜、口底粘膜、舌下腺

下牙槽神经: 下颌骨、下颌牙、牙周膜、4~1 的颊侧软组织及下唇部

4. 上下颌神经在口腔的分布

二、面神经的分支与分布

面神经为混合性神经，含有三种纤维 即运动纤维、副交感纤维和味觉纤维。

面神经穿内耳道入面神经管，经茎乳孔出颅，向前穿过腮腺，呈扇形分布于面部表情肌。以**茎乳孔**为界，可将**面神经分为面神经管段和颅外段。**

1. 面神经管段的分支

(1) 岩大神经:主要含有副交感节前纤维，其节后纤维分布于泪腺、鼻和腭黏膜的腺体。

(2) 镫骨肌神经:支配镫骨肌。(听力)

(3) 鼓索:含有两种纤维，即味觉纤维和副交感纤维。分布于舌前 2/3 的味蕾、下颌下腺及舌下腺的分泌。

2. 颅外段的分支: 面神经出茎乳孔后，在距皮肤表面 2~3 cm 向前外，并稍向下经外耳道软骨和二腹肌后腹之间，在腮腺覆盖下，经茎突根部的浅面，进入腮腺，**形成五组分支。**

由上至下依次为:

(1) 颞支:(额纹消失)

(2) 颧支:(眼睑不能闭合)

(3) 颊支:(鼻唇沟变浅或消失 食物积存、不能鼓腮)

(4) 下颌缘支:(口角下垂、流口水)下颌后静脉为寻找标志

(5) 颈支:

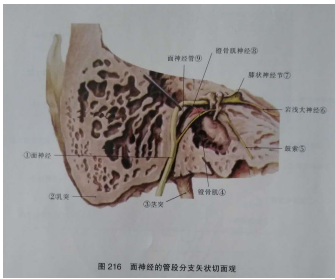


图 216 面神经的管径分支矢状切面观

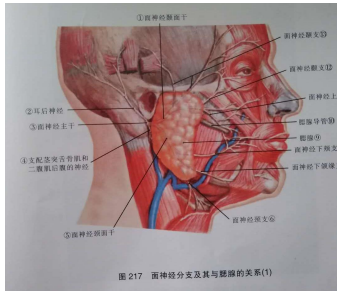


图 217 面神经分支及其与腮腺的关系(1)

三、舌咽神经、舌下神经主要分布(助理不考)

1. 舌咽神经为混合性神经(运动、副交感、感觉、味觉纤维) 主要分布于咽、颈动脉窦、颈动脉体、舌后 1/3、腭扁桃体等
2. 舌下神经为运动神经 分布于舌外诸肌和舌内肌群