

- (1) 苯妥英钠——抗惊厥药,用于治疗癫痫。
 - (2) 环孢菌素——免疫抑制药,用于移植手术。
 - (3) 钙通道拮抗药,如硝苯地平——抗高血压药。一般服药后 1-6 个月即可出现牙龈增生。
2. 好发于前牙,起始于牙间乳头,随后波及龈缘,表面呈结节状、球状、分叶状,质地坚韧,稍有弹性,色红或粉红。不易出血。
3. 肿大牙龈形成龈袋,不易清洁,如存在局部刺激因素,合并感染会出现,牙龈水肿、出血、牙齿移位。停药后增生牙龈可以减退。

【鉴别诊断】

1. 慢性龈炎有刺激因素存在,有反复发作病史。
2. 白血病引起的牙龈肥大出血比较明显,不易止血。牙龈颜色呈暗红或苍白色。血象检查异常。
3. 牙龈纤维瘤病可有家族史,而无服药史。牙龈增生广泛,大多覆盖牙面 2/3 以上,以纤维性增生为主。
4. 妊娠期龈炎患者为妊娠期妇女,全口牙龈、牙间乳头红肿,有自发性出血。

【治疗设计】

1. 去除局部刺激因素;通过牙周洁治治疗。
2. 局部药物治疗:对于牙龈炎症较重的患者,可局部使用 3% 过氧化氢冲洗,牙周袋内放入抗菌消炎药物辅助治疗。
3. 手术治疗:对于保守治疗效果不佳的患者可考虑牙龈切除成形手术治疗。
4. 维护期:每 6~12 个月定期复查,指导患者严格控制菌斑,防止复发。
5. 停止或更换引起牙龈增生的药物。

病例分析

【病历摘要】

1. 患者,男,32 岁。
2. 主诉:牙龈增生 2 年,下前牙唇侧较重。
3. 现病史:近一年来,牙龈出现肥大增生,下前牙唇侧较重,刷牙出血不明显。否认牙龈反复肿痛史,否认口呼吸史。
4. 全身情况:一年半前行肾移植术,术后服用环孢菌素至今。
5. 家族史:无特殊。
6. 检查:全口牙结石(+),牙龈增生累及全口牙龈,下颌前牙唇侧较重,覆盖牙面 1/3,呈结节状、球状、分叶状,色粉红,质地坚韧,探诊出血不严重。前牙覆牙合覆盖正常。
7. X 线片检查:牙槽嵴顶未见吸收。
8. 血象检查正常。

【答题要点】

1. 诊断:药物性牙龈增生(药物性牙龈肥大)。
2. 诊断依据:
 - (1) 男,32 岁。主诉牙龈增生 2 年,下前牙唇侧较重。
 - (2) 患者刷牙出血不明显。否认牙龈反复肿痛史,否认口呼吸史。
 - (3) 一年半前行肾移植术,术后服用环孢菌素至今。
 - (4) 检查可见全口牙结石(+),牙龈增生累及全口牙龈,下颌前牙唇侧较重,覆盖牙面 1/3,呈结节状、

球状、分叶状,色粉红,质地坚韧,探诊出血不严重。前牙覆殆覆盖正常。

(5) X线片检查:牙槽嵴顶未见吸收。

(6) 血象检查正常。

3. 鉴别诊断:

(1) 慢性龈炎:有刺激因素存在,有反复发作病史。

(2) 白血病引起的牙龈肥大:出血比较明显,不易止血。牙龈颜色呈暗红或苍白色。血象检查异常。

(3) 牙龈纤维瘤病:可有家族史,而无服药史。牙龈增生广泛,大多覆盖牙面 2/3 以上,以纤维性增生为主。

(4) 妊娠性龈炎:患者为妊娠期妇女,全口牙龈、牙间乳头红肿,有自发性出血。

4. 治疗设计:

(1) 去除局部刺激因素:通过牙周洁治治疗。

(2) 局部药物治疗:对于牙龈炎症较重的患者,可局部使用 3% 过氧化氢冲洗,牙周袋内放入抗菌消炎药物辅助治疗。

(3) 手术治疗:对于保守治疗效果不佳的患者可考虑牙龈切除成形手术治疗。

(4) 维护期:每 6~12 个月定期复查,指导患者严格控制菌斑,防止复发。

(5) 停止或更换引起牙龈增生的药物。

实战演练

女,56岁。

主诉:前牙移位1年,并要求修复缺失牙。

现病史:近1年来发现前牙移位,牙龈肥大,说话漏风,刷牙出血。左下后牙因松动而拔除6年,未修复。

既往史:高血压病史5年,近2年来一直服用“硝苯地平”。否认药物过敏史。

家族史:无特殊

检查:前牙区牙龈肥大,覆盖 1/3-1/2 牙面。牙龈乳头圆钝,探诊出血,探诊深度 5-8mm,探及釉牙骨质界,下前牙移位,左下 6 缺失。左下 5 牙髓活力正常。左下 7DO 大面积树脂充填,近中倾斜 25 度,仅远中边缘嵴与对颌牙有咬合,不松动,x 线片示左下 7 根充完善,根尖周无明显。左下 5 和 7 牙根长度及牙槽骨正常

1. 诊断:

(1) 主诉疾病:

药物性牙龈肥大

慢性牙周炎

下颌牙列缺损

(2) 非主诉疾病:左下 7 牙体缺损

2. 主诉疾病的诊断依据:

(1) 牙龈肥大改变。

(2) 硝苯地平服药史。

(3) 有附着丧失。

(4) 牙龈探诊出血。

(5) 左下后牙因松动拔除

(6) 左下 6 缺失。

3. 主诉疾病的鉴别诊断:

- (1) 慢性龈炎(增生性龈炎): 有明显的局部刺激因素, 无服药史。
- (2) 遗传性牙龈纤维瘤病: 可有家族史, 无服药史, 牙龈增生广泛。

4. 治疗设计:

- (1) 口腔卫生宣教。
- (2) 牙周洁治。
- (3) 探诊深度大于 4mm 以上的位点刮治和根面平整。
- (4) 必要时牙周手术。
- (5) 牙周维护治疗。
- (6) 左下 7 桩核或桩核冠。
- (7) 左下 6 义齿修复。可考虑: 左下 5-7 固定桥修复。或可摘义齿修复。或左下 6 种植修复。

七、妊娠期龈炎(助理不考)

(怀孕的仅此一个, 考试可能说停经几周)(助理不考)

妊娠期龈炎指妇女在妊娠期间, 由于女性激素水平升高, 原有的牙龈慢性炎症加重, 使牙龈肿胀或形成龈瘤样的改变, 分娩后病损可自行减轻或消退。

【诊断依据】(理解即可, 实践技能不作细节要求)

育龄妇女
牙龈呈现鲜红色、高度水肿、肥大, 且有明显出血倾向者, 或有龈瘤样表征
询问其月经情况, 了解是否妊娠。若已怀孕, 便可诊断

1. 症状: 吮吸、刷牙或进食时牙龈易出血, 或者一个或多个牙龈乳头呈瘤样肥大, 妨碍进食, 严重时可有轻度疼痛。从妊娠 2~3 个月后开始出现明显症状, 至 8 个月时达到高峰, 分娩后约 2 个月时, 龈炎可减轻至妊娠前水平。这与血中黄体酮水平的升高相关联。

2. 检查:

(1) 龈缘和龈乳头呈鲜红或暗红色, 松软而光亮, 或呈现显著的炎性肿胀、肥大, 有龈袋形成, 可发生于个别牙龈, 也可为全口的牙龈, 多以前牙区为重。

(2) 孕瘤多发生于前牙, 尤其是下前牙唇侧龈乳头, 或发生于个别牙排列不齐的龈乳头, 常始发于妊娠第 3 个月。

(3) 如为孕瘤, 检查时可见: 单个或多个牙的牙龈乳头增大, 色泽鲜红光亮或暗紫, 表面光滑, 质地松软, 极易出血。瘤体常呈扁圆形向近远中扩延, 有的呈小的分叶状, 有蒂或无蒂, 一般直径不超过 2 cm, 但严重的病例可因瘤体较大而妨碍进食或被咬破而出血感染。

(4) 分娩后, 妊娠期孕瘤能逐渐自行缩小。

【鉴别诊断】

1. 药物性龈炎: 有服药史, 无妊娠, 牙龈不易出血。

2. 白血病牙龈病损: 牙龈明显肥大, 颜色暗红或苍白, 无服药史, 可有局部和全身淋巴结肿大。血涂片检查可见大量幼稚细胞。

3. 慢性龈炎: 牙龈色红、水肿, 病变程度与局部刺激因素一致。但一般不会呈鲜红色, 水肿较妊娠期龈炎轻, 很少呈明显出血倾向。任何年龄和性别均可发生。



妊娠期龈炎

4.遗传性牙龈纤维瘤病:可有家族史,无服药史。牙龈增生较广泛,大多覆盖牙面的2/3以上,以纤维性增生为主。

【治疗原则】

- 1.动作轻柔地去除局部刺激因素,尽量减少出血和疼痛。
- 2.认真细致地遵循口腔卫生指导。
- 3.对于炎症表现严重者可使用刺激性小、不影响胎儿生长发育的含漱液含漱。尽量避免使用全身药物治疗,以免影响胎儿发育。
- 4.对体积较大已妨碍进食的妊娠期龈瘤,可手术切除,手术时机应尽量选择在妊娠期的4~6个月内,以免引起流产或早产。术中应避免流血过多,术后应严格控制菌斑,以防复发。

【预防】

怀孕前及时治疗原有的慢性龈炎,整个妊娠期应严格控制菌斑。

实战演练

患者,女,28岁。刷牙吸吮时出血,近日加重,妊娠3个月。口腔检查发现,菌斑(++),龈缘和龈乳头呈鲜红色,松软,光亮,前牙区显著炎性肿胀,牙周袋深6mm,无附着丧失。 6^{MO} 深龋洞,近髓腔,色黑,探软,牙髓活力测试正常,叩(-)。

【答题要点】

1.诊断:

(1)主诉疾病:妊娠期龈炎。

(2)非主诉疾病: 6^{MO} 深龋

2.主诉疾病的诊断依据:

(1)刷牙吸吮时出血,近日加重,妊娠3个月。

(2)菌斑(++),龈缘和龈乳头呈鲜红色,松软,光亮,前牙区显著炎性肿胀。

(3)牙周袋深6mm,无附着丧失。

3.非主诉疾病的诊断依据:

6^{MO} 深龋洞,近髓腔,色黑,探软,牙髓活力测试正常,叩(-)。

4.主诉疾病的鉴别诊断:

(1)药物性龈炎:有服药史,无妊娠,牙龈不易出血。

(2)慢性龈炎:牙龈色红、水肿,病变程度与局部刺激因素一致。但一般不会呈鲜红色,水肿较妊娠期龈炎轻,很少呈明显出血倾向。任何年龄和性别均可发生。

(3)遗传性牙龈纤维瘤病:可有家族史。牙龈增生较广泛,大多覆盖牙面的2/3以上,以纤维性增生为主。

5.主诉疾病的治疗原则:

(1)动作轻柔地去除局部刺激因素,尽量减少出血和疼痛。

(2)认真细致地遵循口腔卫生指导。

(3)对于炎症表现严重者可使用刺激性小、不影响胎儿生长发育的含漱液含漱。尽量避免使用全身药物治疗,以免影响胎儿发育。

(4)对体积较大已妨碍进食的妊娠期龈瘤,可手术切除,手术时机应尽量选择在妊娠期的4~6个月内,以免引起流产或早产。术中应避免流血过多,术后应严格控制菌斑,以防复发。

6.全口其他疾病的治疗设计:

①充填治疗。

八、慢性牙周炎

【诊断依据】本病为最常见的一类牙周炎,由长期存在的慢性牙龈炎向深部牙周组织扩展而引起的慢性炎症。

1.病理改变:

(1)牙周袋形成。

(2)牙槽骨吸收:水平型吸收、垂直型吸收、凹坑状吸收等。

①水平型吸收:通常形成骨上袋,即牙周袋底位于牙槽嵴顶的冠方。

②垂直型吸收:也称角形吸收,指牙槽骨发生垂直方向或斜形的吸收,与牙根面之间形成一定角度的骨缺损,牙槽嵴顶的高度降低不多,而靠近牙根侧的骨吸收较多,大多形成骨下袋,即牙周袋底位于牙槽嵴顶的根方。

③凹坑状吸收:指牙槽间隔的骨嵴顶吸收,其中央部分破坏而颊舌侧骨质仍保留,形成弹坑状或火山口状缺损。

(3)牙龈的炎症。

(4)牙松动。

2.临床症状:本病好发于成年人,常累及全口多数牙齿,尤其是磨牙、下前牙。病程长,发展缓慢,表现为暴发性活动期和静止期交替出现。

典型的临床表现为牙龈炎症、牙周袋形成、牙槽骨吸收、牙齿松动或移位等。

根据患者主诉及临床表现不难作出诊断,临床检查牙周袋形成,有附着丧失,X线片检查见牙槽骨吸收等是主要的诊断依据。

【鉴别诊断】

1.牙龈炎:没有附着丧失、牙槽骨吸收、牙齿松动。

2.外伤:有外伤史。

3.成釉细胞瘤:X线片显示可见切迹状,牙根锯齿状吸收。

4.牙源性角化囊肿:牙齿可有松动,但X线片显示骨质有明显的低密度影像。

5.根尖脓肿:牙髓活力无反应,牙齿可松动,,牙周炎牙髓活力正常。

6.牙周脓肿:不但有牙周炎的基本特点,它是牙周炎发展到晚期的一种临床表现,表现为牙周袋壁或深部牙周组织内的局限性化脓性炎症。

7.侵袭性牙周炎:年轻,有特殊第一恒磨牙、切牙,牙石量和病情不成正比,有家族聚集性。

8.牙周-牙髓联合病变:既有牙周病特点也有牙髓病特点,包括牙髓炎或根尖炎的特点。

【治疗设计】包括:基础治疗、手术治疗、修复治疗、维护期治疗。

1.基础治疗:

(1)清除局部刺激因素:主要措施有龈上洁治术、龈下刮治和根面平整术。局部冲洗上药。

(2)在治疗前和过程中要对患者进行口腔卫生宣教,使患者能够自觉地使用牙刷、牙线、牙间隙刷、漱口水等自我菌斑控制手段。

(3)全身和局部的药物治疗。

(4)调骀:建立平衡的骀关系。

(5)拔牙:对牙周袋深、过于松动的严重患牙,如确已无保留价值,应尽早拔除。

(6)消除危险因素包括改正不良修复体、解除食物嵌塞。

(7)其他治疗:对有牙周脓肿形成者要切开引流。

2.牙周手术治疗:经上述治疗后6~12周复查仍有5 mm以上的牙周袋,探诊仍有出血,可考虑牙周手术。

3.需要修复的病人,进行修复治疗。

4.维护治疗:在经过恰当的治疗后,大多数慢性牙周炎的病情可以得到控制,但疗效的长期保持却有赖于患者坚持有效的菌斑控制,以及定期的复查和必要的重复治疗。



慢性牙周炎

案例分析

【病历摘要】

1. 患者,男,63岁。
2. 主诉:牙龈刷牙时出血10年。
3. 现病史:10年来牙龈刷牙时出血,有时咬硬物时出血,自觉牙床肿胀,有时感觉咀嚼无力,近3年来感觉牙齿松动。
4. 既往史:全身情况良好,无血液病、糖尿病等系统疾病。
5. 口腔检查:全口牙石指数(+++),菌斑指数(++),牙龈红肿,触诊易出血,前牙袋深5~6mm,后牙袋深4~7mm,以邻面为重,附着水平丧失3~5mm,上下前牙松动Ⅰ度,咬合关系未见异常。X线片显示全口牙槽骨水平吸收,吸收程度达根中1/3区,骨嵴顶区密度减低,白线消失。

【答题要点】

1. 诊断:全口慢性牙周炎。
2. 诊断依据:
 - (1) 男,63岁。10年来刷牙时牙龈出血,有时咬硬物时出血,自觉牙床肿胀,有时感觉咀嚼无力,近3年来感觉牙齿松动。
 - (2) 口腔检查可见全口牙石指数(+++),菌斑指数(++),牙龈红肿,触诊易出血,前牙牙周袋深5~6mm,后牙袋深4~7mm,以邻面为重,附着水平丧失3~5mm,上下前牙松动Ⅰ度,咬合关系未见异常。
 - (3) X线片显示全口牙槽骨水平吸收,吸收程度达根中1/3区,骨嵴顶区密度减低,白线消失。
3. 鉴别诊断:
 - (1) 牙龈炎:没有附着丧失、牙槽骨吸收、牙齿松动。
 - (2) 外伤:有外伤史。
 - (3) 根尖脓肿:牙髓活力无反应,牙齿可松动。
 - (4) 牙周脓肿:有牙周炎的基本特点,它是牙周炎发展到晚期的一种临床表现,表现为牙周袋壁或深部牙周组织内的局限性化脓性炎症。
4. 治疗设计:
 - (1) 基础治疗:口腔卫生宣教。洁治、刮治根面平整,局部冲洗上药,调骀、拔除不能保留的牙齿,药物治疗。
 - (2) 手术治疗:经基础治疗后,牙周袋超过5mm时,可行牙周手术治疗。
 - (3) 修复治疗:如有需要拔除患牙,1个月局部义齿修复,3个月固定义齿修复。
 - (4) 维护期治疗:定期复查防止复发,6~12个月复诊。

实战演练

患者,男,68岁。刷牙时出血7年,有时咬硬物时出血,自觉牙床肿胀,有时感觉咀嚼无力,近2年感觉牙齿松动。全口牙石指数(+++),牙龈红肿,触诊易出血,前牙牙周袋深5~6mm,后牙袋深4~7mm,以邻面为重,附着水平丧失3~5mm,上下前牙松动Ⅰ度,咬合关系未见异常。7|缺失,有拔牙史。X线片显示全口牙槽骨吸收达根尖1/3。

【答题要点】

1. 诊断:

- (1) 主诉疾病:慢性牙周炎。
- (2) 非主诉疾病:下颌牙列缺损。

2. 主诉疾病的诊断依据:

- (1) 男,68岁。刷牙时出血7年,有时感觉咀嚼无力,近2年感觉牙齿松动。
- (2) 全口牙石指数(+++),牙龈红肿,触诊易出血,前牙袋深5~6mm,后牙袋深4~7mm,附着水平丧失3~5mm,上下前牙松动I度。

(3) X线片显示全口牙槽骨吸收达根尖1/3。

3. 非主诉疾病的诊断依据:

7缺失,有拔牙史。

4. 主诉疾病的鉴别诊断:

- (1) 牙龈炎:没有附着丧失、牙槽骨吸收、牙齿松动。
- (2) 外伤:有外伤史。
- (3) 根尖脓肿:牙髓活力无反应,牙齿可松动。
- (4) 牙周脓肿:有牙周炎的基本特点,它是牙周炎发展到晚期的一种临床表现,表现为牙周袋壁或深部牙周组织内的局限性化脓性炎症。

5. 主诉疾病的治疗原则:

(1) 基础治疗:口腔卫生宣教。洁治、刮治根面平整,局部冲洗上药,调骀、拔除不能保留的牙齿,药物治疗。

(2) 手术治疗:经基础治疗后,牙周袋超过5mm时,可行牙周手术治疗。

(3) 修复治疗:如有需要拔除患牙,1个月局部义齿修复,3个月固定义齿修复。

(4) 维护期治疗:定期复查防止复发,6~12个月复诊。

6. 全口其他疾病的治疗设计:

牙周炎症控制后修复下颌缺失牙。

九、侵袭性牙周炎

(三个条件,一个是年轻、二是重、三是特殊牙位,诊断要分类)

侵袭性牙周炎是发生在全身健康的年轻人、疾病进展快速、有家族聚集性的一类牙周炎,旧分类中也称为青少年牙周炎、快速进展性牙周炎,分为局限型和广泛型。

【诊断依据】

1. 患病年龄不超过35岁,多为年轻人。
2. 无明显全身疾病。
3. 快速的附着丧失和骨吸收;牙周组织破坏程度与年龄不一致,与局部刺激量也可不一致。
4. 多有家族聚集性。
5. 局限型侵袭性牙周炎病变局限于第一恒磨牙或(和)切牙,其他患牙不超过两个,X线片显示第一恒磨牙牙槽骨近中吸收或“弧形吸收”,前牙可为水平吸收。
6. 广泛型侵袭性牙周炎病变不局限于第一恒磨牙或(和)切牙,其他患牙有3颗以上。

【鉴别诊断】

1. 慢性牙周炎:多见于成人,有附着丧失和牙槽骨吸收,病变程度与局部刺激量相一致,疾病进展缓慢。
2. Down综合征:常伴有智力低下,牙周病很重。
3. 掌跖角化综合征:手掌和脚上有大量角化物,并有臭汗味,伴有牙周病。



- 慢性龈炎:有牙龈炎症表现,但无附着丧失和牙槽骨吸收。
- 牙外伤:牙松动但有外伤史。

【治疗原则】

- 洁治、刮治、根面平整;局部冲洗上药。
- 辅助应用抗菌药物。
- 调整机体的防御功能。
- 建立平衡的殆关系,包括正畸矫治牙齿移位。
- 有需要拔除的牙(三度松动)拔除。
- 必要时手术治疗。
- 有牙列缺损的患牙,进行修复治疗。
- 牙周定期维护和防止复发,复查复治间隔期宜短。

实战演练

患者,男,17岁。刷牙出血,咀嚼无力1月余,检查切牙和第一磨牙松动Ⅰ度,切牙唇侧移位,牙周袋5~6mm,第一磨牙牙周袋6mm,菌斑指数和牙龈指数为1,探诊牙龈出血。X线片显示第一恒磨牙牙槽骨近中吸收,前牙可为水平吸收。

【答题要点】

- 诊断:
局限型侵袭性牙周炎。
- 诊断依据:
 - 男,17岁,刷牙出血,切牙和第一磨牙松动Ⅰ度。
 - 牙周袋5~6mm,第一磨牙牙周袋6mm,菌斑指数和牙龈指数为1。
 - X线片显示第一恒磨牙牙槽骨近中吸收,前牙可为水平吸收。
- 鉴别诊断:
 - 慢性牙周炎:多见于成人,有附着丧失和牙槽骨吸收,病变程度与局部刺激量相一致,疾病进展缓慢。
 - Down综合征:常伴有智力低下,牙周病很重。
 - 掌跖角化综合征:手掌和脚上有大量角化物,并有臭汗味,伴有牙周病。
 - 慢性龈炎:有牙龈炎症表现,但无附着丧失和牙槽骨吸收。
 - 牙外伤:牙松动但有外伤史。
- 治疗设计:
 - 洁治、刮治、根面平整;局部冲洗上药。
 - 辅助应用抗菌药物。
 - 调整机体的防御功能。
 - 牙周定期维护和防止复发,复查复治间隔期宜短。
 - 正畸治疗。

十、牙周脓肿

【诊断依据】牙周脓肿是牙周炎发生到晚期,出现深牙周袋后的一个常见伴发症状,它是位于牙周袋壁或深部牙周组织内的局限性化脓性炎症,一般为急性炎症,可



牙周脓肿

自行破溃排脓或消退,若不积极治疗,或反复急性发作,也可转化为慢性牙周脓肿。

1.急性牙周脓肿:急性牙周脓肿患者一般无明显全身症状,可有局部淋巴结肿大,或白细胞轻度增高。脓肿可发生在单个牙齿或多个牙齿,即多发性牙周脓肿,此时,患者痛苦较大,常伴全身不适。多数临床表现为触诊有波动感,病人主诉搏动性跳痛。

2.慢性牙周脓肿:一般无明显症状,可见牙龈表面有窦道开口,开口处可平坦或呈肉芽状,按压时可有少量脓液流出。叩痛不明显,可有咬合不适。

【鉴别诊断】主要与牙龈脓肿和牙槽脓肿鉴别。

1.牙龈脓肿:仅局限于龈乳头及龈缘,呈局限性肿胀,无牙周炎病史,无牙周袋,X线片无牙槽骨吸收。

2.牙槽脓肿:牙槽脓肿感染来源一般是牙髓病或根尖周病,无牙周炎病史,无牙周袋,无牙髓活力。

3.牙周-牙髓联合病变:不但有牙周病的牙槽骨吸收、牙齿松动、附着丧失,还有牙髓病的特点,包括牙髓炎和根尖炎特点。

【治疗设计】急性牙周脓肿的治疗原则是止痛、防止感染扩散以及脓液引流。

1.在初期脓液未形成前:

- (1)洁治、刮治、根面平整,冲洗牙周袋,局部用药。
- (2)全身抗生素或支持疗法。
- (3)调颌。
- (4)拔除不能保留的牙。

2.当脓液形成波动感后:

- (1)可切开引流,用盐水或氯己定(洗必泰)含漱。
 - (2)对伸长牙齿或有咬合痛者,可调颌。
- 3.慢性牙周脓肿可基础治疗后进行牙周手术。
4.修复拔除的患牙。
5.定期复查,口腔卫生宣教。

案例分析

【病历摘要】

- 1.患者,男,52岁。
- 2.主诉:右上后牙松动,肿胀疼痛2天余。
- 3.现病史:2天来,右上后牙松动,牙龈持续性跳痛,牙齿伸长,牙床压痛,影响进食。
- 4.既往史:慢性牙周病10余年,未进行系统治疗。
- 5.全身情况:无。
- 6.家族史:无特殊。
- 7.检查:6|松动Ⅱ度,牙周袋约6mm,唇侧牙龈红肿,压痛明显,扪诊有波动感,未见龋坏及牙体隐裂,牙髓活力测试正常,X线片可见牙槽骨混合吸收Ⅱ度。全口牙结石(+),牙龈红肿,探诊全口牙周袋4~6mm,全口牙I~Ⅱ度松动。体温36.5℃。

【答题要点】

1.诊断:

- (1)6|急性牙周脓肿。
- (2)慢性牙周炎。

2.诊断依据:

(1) 6 急性牙周脓肿:

① 2 天来,右上后牙松动,牙龈持续性跳痛,牙齿伸长,牙床压痛,影响进食。

② 慢性牙周病 10 余年,未进行系统治疗。

③ 6 松动 II 度,牙周袋约 6 mm,唇侧牙龈红肿,压痛明显,扪诊有波动感,未见龋坏及牙体隐裂,牙髓活力测试正常。

④ X 线片可见牙槽骨混合吸收 II 度。

(2) 慢性牙周炎:

① 男,52 岁。慢性牙周病 10 余年,未进行系统治疗。

② 检查可见全口牙结石(+),牙龈红肿,探诊全口牙周袋 4~6 mm,全口牙 I~II 度松动。体温 36.5℃。

3. 鉴别诊断:

(1) 牙龈脓肿:仅局限于龈乳头及龈缘,呈局限性肿胀,无牙周炎病史,无牙周袋,X 线片无牙槽骨吸收。

(2) 牙槽脓肿:牙槽脓肿感染来源一般是牙髓病或根尖周病,无牙周炎病史,无牙周袋,无牙髓活力。

(3) 牙周-牙髓联合病变:不但有牙周病的牙槽骨吸收、牙齿松动、附着丧失,还有牙髓病的特点,包括牙髓炎和根尖炎特点。

4. 治疗设计:

(1) 急性牙周脓肿的治疗原则是止痛、防止感染扩散以及脓液引流。

① 应急处理:脓肿切开引流。

② 炎症消退后牙周病基础治疗(同下)。

(2) 慢性牙周炎治疗。

① 全口洁治、刮治、根面平整,局部冲洗上药。

② 辅助应用抗菌药物。

③ 建立平衡的殆关系,包括正畸矫治牙齿移位。

④ 基础治疗后 6~8 周,牙周袋大于 5 mm,手术治疗。

⑤ 牙周定期维护和防止复发,口腔卫生宣教。

实战演练

男,36 岁。

主诉:右上后牙牙龈肿痛 5 天。

现病史:牙周洁治后右上后牙肿痛 5 天,伴牙浮起感。右下后牙龋病,2 周前完成根管治疗。

既往史:否认全身系统性疾病及其他传染病、遗传病史,否认药物过敏史。

家族史:无特殊。

检查:右上 6 唇侧牙龈肿胀,唇侧中央探诊深度 9mm,余位点探诊深度 3mm~5mm,探诊出血,探及釉牙骨质界。牙髓活力测验同对照牙。右下 67 大面积白色暂封物,剩余牙体组织壁薄,叩痛(-),不松动,X 线片示已根充,完善。余牙探及釉牙骨质界,全口探及龈下牙石。

1. 诊断:

(1) 主诉疾病:

右上 6 急性牙周脓肿

全口慢性牙周炎

(2)非主诉疾病:

右下 67 牙体缺损

2.主诉疾病的诊断依据:.

(1)起病急。

(2)牙龈肿胀隆起

(3)伴牙浮起感。

(4)深牙周袋,附着丧失。

(5)牙髓活力存在。

(6)探诊出血。

3.非主诉疾病的诊断依据:

(1)缺损大面积白色暂封物。叩痛(-),不松动。

(2)X线片见根充恰填,根尖周无异常。

4.主诉疾病的鉴别诊断:

(1)牙龈脓肿:脓肿仅局限于牙龈,无牙周组织破坏,此不符合。

(2)牙槽脓肿:牙髓无活力,根尖周可有骨质破坏。

5.主诉疾病的治疗原则:

(1)口腔卫生宣教。

(2)切开引流,局部冲洗上药。

(3)必要时全身用药或支持疗法

(4)急性期后牙周基础治疗。

(5)牙周维护治疗。

6.全口其他疾病的治疗设计:

右下 67 桩核全冠修复

十一、牙周-牙髓联合病变(助理不考)

牙周-牙髓联合病变是指同一颗牙并存牙周病变和牙髓病变,且互相融合连通。感染可源于牙髓,也可源于牙周,或两者独立发生,相互影响。

【临床表现】

1.源于牙髓:逆行性牙周炎(就是从牙髓到根尖炎症顺着牙周膜扩散,从而影响牙周)。

本类型的共同特点是:

(1)牙髓无活力,或活力异常。

(2)牙周袋和根分叉区病变局限于个别牙或牙的局限部位,邻牙的牙周组织基本正常或病变轻微。

(3)与根尖周病变相连的牙周骨质破坏,呈烧瓶型。

2.源于牙周:逆行性牙髓炎(牙周病变引起牙髓的病变)。

(1)逆行性牙髓炎:

①牙髓有明显的激发痛等牙髓症状,或典型的急性牙髓炎症状。

②检查可见:患牙有深达根尖区的牙周袋或严重的牙龈退缩,牙一般松动达Ⅱ度以上。

(2)长期存在的牙周病变引起牙髓的慢性炎症、变性、钙化甚至坏死。

检查:深牙周袋,可能尚未表现出牙髓症状,牙髓温度测验反应异常。

3.牙周病变与牙髓病变并存。

发生于同一颗牙上各自独立的牙髓和牙周病变,当病变发展到严重阶段时,两者互相融合和影响。

【诊断】



牙周-牙髓联合病变

牙周症状:就是牙周袋、牙槽骨吸收、附着丧失、牙龈出血。

牙髓症状:牙髓炎和根尖炎。

同时具有深牙周袋等牙周表现和牙髓异常或根尖周病变的表现,即可诊断。

【鉴别诊断】

所有的疼痛都可以应用。

- 1.牙髓炎:只有牙髓炎症状,没有牙周病症状。
- 2.根尖炎:只有根尖炎症状,没有牙周炎症状。
- 3.三叉神经痛:有扳机点,没有牙髓和牙周的症状。
- 4.上颌窦炎:有鼻塞发热等全身症状,没有牙髓和牙周的症状。
- 5.龈乳头炎:有龈乳头肿胀、冷热刺激症状,但牙髓活力正常,没有牙周症状。
- 6.牙龈炎:没有牙髓症状。
- 7.牙周炎:只有牙周炎症状,没有牙髓症状。
- 8.侵袭性牙周炎:没有牙髓症状,有牙周症状。

【治疗原则】

预后取决于牙周的破坏程度,牙髓有急症时应先应急处理,同时进行牙周的同步治疗,查清病源,以确定治疗的主次。在不能确定的情况下,死髓牙先做根管治疗,再配合牙周治疗;活髓牙则先做系统的牙周治疗和调颌,若疗效不佳,再视情况进行牙髓治疗。

1.应尽量找出原发病变,积极地处理牙周、牙髓两方面的病灶,彻底消除感染源。

2.由根尖周病变引起牙周病变的患牙尽早进行根管治疗。病程短者,单纯进行根管治疗后,牙周病变即可完全愈合。若病程长久,牙周袋已存在多时,则应在根管治疗的同时实施常规的牙周治疗,消除袋内的感染,促使牙周组织愈合。

3.由牙周病变引起牙髓病变的患牙,对一些病程长且反复急性发作、袋很深、根分叉区受累的患牙,或虽经彻底的牙周治疗仍效果不佳者,应采用多种手段检测牙髓的活力,以确定是否须进行牙髓治疗。因此对牙周袋较深而牙髓活力虽尚存但已迟钝的牙齿,不宜过于保守,应同时做牙髓治疗,这有利于牙周病变的愈合。

4.预后根尖周的病损经完善的根管治疗后大多预后较好;而牙周病损疗效的预测性则不如牙髓病。因此牙周-牙髓联合病变的预后在很大程度上取决于牙周病损的预后。

5.如牙齿不能保留可考虑拔牙。

实战演练

患者,女,30岁。右下后牙疼痛3天。检查5|牙体未见异常,牙龈红肿,有真性牙周袋形成,冷热刺激痛,叩(+)。X线片显示5|根尖周呈烧瓶状阴影,有牙槽骨吸收。

【答题要点】

1.诊断:

5|牙周-牙髓联合病变。

2.诊断依据:

- (1)右下后牙疼痛3天,5|牙体未见异常。
- (2)牙龈红肿,有真性牙周袋形成,冷热刺激痛,叩(+).
- (3)X线片显示5|根尖周呈烧瓶状阴影,有牙槽骨吸收。

3.鉴别诊断:

- (1) 牙髓炎:只有牙髓炎症状,没有牙周病症状。
- (2) 根尖炎:只有根尖炎症状,没有牙周炎症状。
- (3) 三叉神经痛:有扳机点,没有牙髓和牙周的症状。

4. 治疗设计:

预后取决于牙周的破坏程度,牙髓有急症时应先应急处理,同时进行牙周的同步治疗。

- (1) 根管治疗。
- (2) 牙周治疗。

十二、复发性口腔溃疡

(见到反复发作的溃疡就可诊断,但注意细分类)

【诊断依据】

复发性口腔溃疡,临床特点:“红、黄、凹、痛”,有复发性、周期性和自限性。临床分类为:轻型口腔溃疡、重型口腔溃疡、口炎型口腔溃疡。区别如下:



复发性口腔溃疡

名称	疱疹样复发性阿弗他溃疡(口炎型口腔溃疡)	轻型口腔溃疡	重型口腔溃疡(腺周口疮)
所占比例	5-10%	75-85%	10-15%
好发部位	唇、舌、颊、软腭等无角化或角化较差的黏膜	唇、舌、颊、软腭等无角化或角化较差的黏膜	初始好发于口角,其后于舌腭弓、软硬腭交界处
病损特点	溃疡直径较小,约2 mm,溃疡数日多可达十几个或几十个,散在分布,似“满天星”	圆形或椭圆形,直径5-10 mm。一般为3-5个,散在分布,7-10天溃疡愈合	溃疡大而深,似“弹坑”,直径可大于1 cm,通常是1-2个溃疡,疼痛剧烈
愈后有无瘢痕	无	无	可留瘢痕
有无全身症状	可伴有头痛、低热等全身不适、病损局部的淋巴结肿痛	无	常伴低热乏力等全身不适症状和腺周口疮病损局部区域的淋巴结肿痛

实践技能要求:能区分即可,区别点大小和数量,这个阶段不需要记别名。

【鉴别诊断】

1. 创伤性溃疡:局部可发现刺激因素,溃疡形态与刺激因素相吻合,去除刺激因素即可很快愈合,没有复发性。
2. 结核性溃疡:有结核病史或结核病接触史,典型损害为鼠啮状溃疡,基底呈粟粒状,无硬结,边缘不整,表面有污秽假膜,溃疡长期不愈,局部使用抗生素药膜无效,病理检查可见特征性的结核结节。
3. 癌性溃疡:在口内无刺激因素,无口腔溃疡反复发作史,溃疡深而大,呈菜花样,基底及边缘硬,有浸润,溃疡持久不愈,病变进展迅速。淋巴结可有肿大甚至坚硬粘连,病理检查可见癌细胞。
4. 白塞病:白塞病除口腔溃疡外,可同时或先后出现眼、皮肤、生殖器或其他系统的病损。
5. 手足口:手足口不但有口腔溃疡还有手和足的溃疡。

【治疗设计】

1. 局部治疗抗炎、镇痛,促进愈合。

常用各种药膜、含漱剂、中药散剂等。对于持久不愈、病损较大的溃疡可用激素注射。

2. 全身治疗:

- (1) 糖皮质激素
- (2) 免疫调节药和免疫增强药。
- (3) 免疫抑制药。

- (4)其他药物:对营养不良或消化不良患者可补充维生素和微量元素。
(5)中医中药。

病例分析

【病历摘要】

- 1.患者,女,35岁,某企业骨干,未婚。
- 2.主诉:反复发生口腔溃疡2年余。
- 3.现病史:2年来口腔内反复发生溃烂,且部位不断变化,发作间隙半个月到1个月,发作时疼痛明显,影响进食,10d左右愈合。近4d舌部出现破溃,疼痛明显,影响进食。工作压力大,晚上休息差。
- 4.口腔检查:舌左侧缘有1个直径2mm的表浅溃疡,周边红,溃疡表面覆盖淡黄色假膜,溃疡面微凹陷,触痛明显。口内其他检查未见异常。

【答题要点】

- 1.诊断:复发性口腔溃疡(轻型)。
- 2.诊断依据:
 - (1)女,35岁,某企业骨干,未婚,2年来口腔内反复发生口腔溃疡,且部位不断变化,发作间隙半个月到1个月,发作时疼痛明显,影响进食,10d左右愈合。
 - (2)近4d舌部出现破溃,疼痛明显,影响进食。工作压力大,晚上休息差。
 - (3)口腔检查:舌左侧缘有1个直径2mm的表浅溃疡,周边红,溃疡表面覆盖淡黄色假膜,溃疡面微凹陷,触痛明显。
 - (4)口内其他检查未见异常。
- 3.鉴别诊断(选3~4个):
 - (1)手足口:不但有口腔溃疡,还有手和足的溃疡。
 - (2)白塞病:不但有口腔黏膜的溃疡,还有手和生殖器的溃疡。
 - (3)创伤性溃疡:溃疡常发生于邻近或接触机械刺激因子的部位,无复发性和自限性。溃疡发展缓慢,故疼痛不明显。刺激去除后溃疡可愈合。
 - (4)结核性溃疡:初起为无痛性小结节,溃疡扩大后表现为界限清楚,边缘微隆呈鼠啮状向中央卷曲的形态特征,底部可见暗红色的桑葚样肉芽肿,常并发肺部结核感染。
 - (5)癌性溃疡:老年多见,呈菜花状,基底硬结,淋巴结坚硬粘连。
- 4.治疗设计:
 - (1)局部治疗抗炎、镇痛,促进愈合。
常用各种药膜、含漱剂、中药散剂等。
 - (2)全身治疗:
 - ①糖皮质激素
 - ②免疫调节药和免疫增强药。
 - ③免疫抑制药。
 - ④其他药物:对营养不良或消化不良患者可补充维生素和微量元素。
 - ⑤中医中药。

实战演练

男,49岁。

主诉:右下后牙牙龈肿痛3天,伴下唇溃疡2天。

现病史:3天来右下后牙牙龈肿胀、疼痛,伴牙松动,略有浮起感。下唇溃疡2天。1年来口腔反复溃疡,2~3个月发作一次,每次约1~2个,绿豆大小,疼痛明显,约7~10天自行愈合。否认眼病、外阴部溃疡及皮肤病史。

既往史:否认全身系统性疾病及其他传染病史。否认药物过敏史。

个人史:吸烟10年,每天1包。

家族史:父亲有口腔溃疡复发病史。

检查:右下6颊侧牙龈发红、局限性隆起、水肿、发亮。近中探诊深度9mm,余位探诊深度4mm~6mm,探及釉牙骨质界,探诊出血。根分叉病变Ⅱ度,牙髓活力测验同对照牙。右下5远中颊面、右下7颊面,银汞充填体密合,牙髓活力测验同对照牙。

【答题要点】

1. 诊断:

(1) 主诉疾病:

- ① 右下6急性牙周脓肿
- ② 慢性牙周炎
- ③ 轻型口腔溃疡

2. 主诉疾病的诊断依据:

(1) 急性牙周脓肿、慢性牙周炎

- ① 牙龈肿胀隆起、探诊出血。
- ② 深牙周袋、附着丧失。
- ③ 牙髓活力存在。

(2) 轻型口腔溃疡

- ① 溃疡绿豆大小,周围充血、疼痛明显。
- ② 反复发作且具有自限性溃疡病史和家族史。
- ③ 无外阴部溃疡、皮肤及眼部病史。

3. 该患者牙龈疾病的鉴别诊断:

- (1) 牙龈脓肿:脓肿仅局限于龈乳头及龈缘,无牙周组织破坏。
- (2) 牙槽脓肿:牙髓无活力,根尖周可有骨质破坏。

4. 该患者轻型口腔溃疡的鉴别诊断:

- (1) 手足口病:不但有口腔溃疡还有手和足的溃疡。
- (2) 白塞病:有生殖器的溃疡。
- (3) 创伤性溃疡:常发生于邻近或接触机械刺激因子的部位,刺激去除后可愈合。

5. 主诉疾病的治疗原则:

- (1) 右下6切开引流,局部冲洗、上药。
- (2) 必要时全身用药或支持疗法。
- (3) 急性期后牙周基础治疗(口腔卫生宣教,洁治、龈下刮治及根面平整)。
- (4) 右下6必要时牙周手术。
- (5) 寻找导致溃疡的相关诱因,去除可能的致病因素,尽可能延长溃疡发作间隔时间。

- (6)局部消炎、止痛,促进溃疡愈合。
(7)全身治疗:糖皮质激素、免疫调节与增强药、补充维生素、中医中药。

十三、口腔念珠菌病

(见到菌丝孢子、微小脓肿就能确定是这个病,但一定要注意分类)

【诊断依据】

口腔念珠菌病的病原体主要是白色念珠菌,该真菌是一种条件致病菌。念珠菌病的诊断依据是镜下可见菌丝或孢子、镜下角化层可见微小脓肿。

具体分型如下:急性假膜型、急性萎缩型、慢性肥厚型、慢性萎缩型。



口腔念珠菌病

名称	特征性标志	临床表现
急性假膜型 (鹅口疮)	新生儿,色白如雪	损害区黏膜充血,有散在的色白如雪的柔软小斑点,如帽针头大小,患儿烦躁不安、啼哭、哺乳困难,有时有轻度发热,全身反应一般较轻
急性萎缩型 (红斑型)	广谱抗生素长期使用	黏膜充血、糜烂及舌背乳头呈团块萎缩,周围舌苔增厚
慢性肥厚型 (增殖型)	对称地位于口角内侧三角区,呈结节状	本型的颊黏膜病损,常对称地位于口角内侧三角区,呈结节状或颗粒状增生
慢性萎缩型 (红斑型)	戴义齿的患者	义齿承托区黏膜广泛发红,形成鲜红色弥散红斑。红斑表面可有颗粒增生。舌背乳头可萎缩,舌质红

【鉴别诊断】

- 1.白斑:白色斑块状,无菌丝和孢子。
- 2.红斑:病损柔软,色鲜红,直接镜检一般无菌丝和芽孢。
- 3.扁平苔藓:中年女性,两颊部对称的为珠光白色条纹,显网状、条索状、斑块状分布,不易擦去,可出现水泡或糜烂,此时出现刺痛或灼痛。直接镜检一般无菌丝和芽孢。
- 4.红斑狼疮:一般发生在下唇,中心凹陷,四周呈放射状,面部可见蝴蝶斑、角质栓塞,直接镜检一般无菌丝、孢子。

【治疗设计】

- 1.去除诱发因素,如停用抗生素、正确佩戴义齿等。
- 2.局部可用2%碳酸氢钠液含漱,50万U制霉菌素片含化,每日3次。亦可用抗真菌软膏口内涂布。义齿可用5%碳酸氢钠液或0.2%氯己定溶液浸泡。
- 3.全身用药包括口服酮康唑、氟康唑等药。
- 4.慢性肥厚型白色念珠菌性口炎怀疑为癌前病变时应手术切除。

病例分析

【病历摘要】

- 1.患者,男,65岁。
- 2.主诉:舌部疼痛17d。
- 3.现病史:半个月前舌头灼痛,近12d疼痛明显加重,影响进食。
- 4.既往史:因肺部感染,大量应用抗生素4个月(药名不详)。
- 5.口腔检查:舌背正中可见边界清楚的乳头萎缩区;似上皮剥脱,周围为舌苔,触痛明显。
- 6.实验室检查:舌背部涂片镜检可见菌丝和芽孢。

【答题要点】

1. 诊断:急性萎缩型白色念珠菌性口炎。

2. 诊断依据:

- (1)男,65岁,半个月前舌头灼痛,近12d疼痛明显加重,影响进食。
- (2)既往史:因肺部感染,大量应用抗生素4个月。(药名不详)
- (3)口腔检查:舌背正中可见边界清楚的乳头萎缩区;似上皮剥脱,周围为舌苔,触痛明显。
- (4)实验室检查:舌背部涂片镜检可见菌丝和芽孢。

3. 鉴别诊断:

- (1)白斑:白色斑块状无菌丝和孢子。
- (2)红斑:病损柔软,色鲜红,直接镜检一般无菌丝和芽孢。
- (3)扁平苔藓:中年女性,两颊部对称的为珠光白色条纹,显网状、条索状、斑块状分布,不易擦去,可出现水泡或糜烂,此时出现刺痛或灼痛。直接镜检一般无菌丝和芽孢。
- (4)红斑狼疮:一般发生在下唇,中心凹陷,四周呈放射状,面部可见蝴蝶斑、角质栓塞,直接镜检一般无菌丝和芽孢。

4. 治疗设计:

- (1)停用抗生素。
- (2)最重要的是保持口腔的碱性环境,局部使用氯己定溶液、2%碳酸氢钠液含漱。
- (3)全身抗真菌治疗:全身服用制霉菌素、酮康唑等抗真菌药。

实战演练

女,13岁。

主诉:左上前牙自发痛2天,口内白膜1天。

现病史:左上前牙近2天来自发痛,夜间痛。口服消炎药疼痛无明显缓解,1天前口内出现白膜。

既往史:平时体质弱,否认全身系统性疾病及传染病、遗传病史。否认药物过敏史。

家族史:无特殊。

检查:左上2近中邻面龋深,探痛,叩痛(-),不松动,冷测持续性疼痛,牙龈未见异常。X线示左上2龋深及髓。右上1近中邻面、左上1近远中邻面龋深,探诊不敏感,叩痛(-),不松动,冷测同对照牙,牙龈未见异常。上唇黏膜白色伪膜用力可擦去。实验室检查:涂片检查可见菌丝孢子。

【答题要点】

1. 诊断:

(1)主诉疾病:

- ①左上2急性牙髓炎
- ②鹅口疮

(2)非主诉疾病:左上1右上1深龋

2. 主诉疾病的诊断依据:

1. 左上2急性牙髓炎

(1)病史:自发痛。

(2)临床检查:龋洞,探痛,冷测疼痛持续。

(3)根尖片见龋深及髓。

2. 鹅口疮

(1)唇黏膜可见凝乳状白色伪膜,用力可擦去。

- (2) 涂片可见菌丝孢子。
3. 主诉疾病的鉴别诊断:
- (1) 左上 2 急性牙髓炎
- ① 可复性牙髓炎: 无疼痛或冷、热刺激痛。冷测一过性疼痛, 很快消失。
- ② 急性根尖周炎: 叩痛(++), 松动, 牙龈充血。X 线片示: 根尖区根周膜间隙增宽或低密度影。
- (2) 鹅口疮
- ① 球菌性口炎(膜性口炎)
- 黏膜充血水肿明显, 见成片灰色假膜, 表面光滑致密, 擦去假膜, 见溢血糜烂面。区域淋巴结肿大压痛, 可伴有发热等全身症状。
4. 主诉疾病的治疗原则:
- (1) 左上 2 根管治疗。左上 2 复合树脂粘结修复或桩核冠修复。
- (2) 2%~4% 碳酸氢钠溶液漱口。
- (3) 制霉菌素甘油涂擦。
- (4) 全口其他疾病的治疗设计:
- 左上 1、右上 1 复合树脂粘结修复。

十四、口腔白斑病(助理不考)

(实践技能就两个黏膜病, 一个扁平苔藓, 一个白斑, 白斑定义就是不能诊断为其他的, 所以考试时排除扁平苔藓即可, 分型要适当考虑)

【诊断依据】

口腔黏膜白斑是发生在口腔黏膜的白色斑块, 临床和组织病理学上不能诊断为其他疾病, 不应包括上唇的烟草性过角化及其他局部刺激因素引起的单纯性过角化。白斑是一种癌前病变。吸烟、局部理化刺激、白色念珠菌以及全身因素与白斑有密切的关系。临床表现为:



均质型	白色或灰白色的均质型较硬的斑块, 表面呈皱纸状, 或出现细小裂纹。无自觉症状, 或有粗涩感(斑块型、皱纸型)
颗粒型	白色损害呈颗粒状突起, 致黏膜表面不平整, 病损间黏膜充血, 似有小片状或点状糜烂, 患者可有刺激痛。多数可查到白色念珠菌感染
疣状型	隆起, 表面高低不平, 伴有乳头状或毛刺状突起, 触诊微硬, 基底无明显硬结
溃疡型	增厚的白色斑块上, 有糜烂或溃疡, 可有或无局部刺激因素

口腔黏膜白斑好发部位为颊, 唇次之, 舌、口角区、前庭沟、腭、牙龈也有发生。患者主观症状简单, 如粗糙感、刺痛、味觉减退、局部发硬、有溃烂时出现自发痛及刺激痛。双颊白斑最多见, 往往位于咬合线处, 宽约 1 cm, 有的延及口角, 在口角 1 cm 处为唇联合区, 该区白斑应警惕恶变, 特别是伴有白色念珠菌感染者。唇部白斑常位于患者衔烟的习惯部位, 上下唇均可见, 但以下唇明显。

【鉴别诊断】

1. 迷脂症: 迷脂症是异位皮脂腺, 错生在唇颊黏膜上, 而形成的一种无主观症状的疾病。表现为唇部、颊部黏膜上针头大小、孤立的淡黄色或淡白色球形隆起或扁平丘疹, 触之粗糙, 一般无自觉症状。
2. 红斑: 病损柔软, 色鲜红。
3. 扁平苔藓: 中年女性, 两颊部对称的为珠光白色条纹, 显网状、条索状、斑块状分布, 不易擦去, 可出现水疱或糜烂, 此时出现刺痛或灼痛。
4. 红斑狼疮: 一般发生在下唇, 中心凹陷, 四周呈放射状, 面部可见蝴蝶斑、角质栓塞。
5. 梅毒黏膜斑: II 期梅毒黏膜斑可与皮肤梅毒疹同时存在, 可检查出梅毒病。

【治疗设计】

1. 去除刺激因素,如戒烟、禁酒,少吃烫、辣食物等。残根、残冠、不良修复体也应除去。更换金属,避免不同金属修复体间的电流刺激。

2. 局部涂药:0.1%~0.3%维甲酸软膏局部涂布,但不适用于充血、糜烂的病损。50%蜂胶生物制品复合药膜局部治疗白斑有效。白斑局部可用鱼肝油涂擦,也可内服鱼肝油,或用维生素A 5万U/d。局部可用维甲酸衍生物RA II号(维胺酸)涂擦,浓度以1%较适宜。白斑局部用10%维生素C或活血化痰中药提取液做离子透入亦有一定的疗效。

3. 服用中药。

4. 切除:对白斑在治疗过程中如有增生、硬结、溃疡等改变时,应及时手术切除活检。

5. 中医辨证施治。

6. 定期复查。

案例分析

【病历摘要】

1. 患者,男,47岁。
2. 主诉:下唇有白色斑块3个月余。
3. 现病史:3个月前患者发现下唇右侧有白色斑块,擦不掉,无疼痛,无明显隆起,未发生过溃疡。
4. 既往史:有大量吸烟史,全身其他系统无异常。
5. 口腔检查:下唇右侧唇红中外1/3处有1个2mm直径的白色斑块,无法擦去,无触痛,不隆起,基底软,无硬结,周边不红。口内其他检查无异常。

【答题要点】

1. 诊断:斑块型白斑(下唇)。
2. 诊断依据:
 - (1) 男,47岁。3个月前患者发现下唇右侧有白色斑块,擦不掉,无疼痛,无明显隆起,未发生过溃疡。
 - (2) 既往史:有大量吸烟史,全身其他系统无异常。
 - (3) 口腔检查可见下唇右侧唇红中外1/3处有1个2mm直径的白色斑块,无法擦去,无触痛,不隆起,基底软,无硬结,周边不红。
 - (4) 口内其他检查无异常。
3. 鉴别诊断:
 - (1) 迷脂症:迷脂症是皮脂腺异位,错生在唇颊黏膜上,而形成的一种无主观症状的疾病。表现为唇部、颊部黏膜上针头大小、孤立的淡黄色或淡白色球形隆起或扁平丘疹,触之粗糙,一般无自觉症状。
 - (2) 红斑:病损柔软,色鲜红。
 - (3) 扁平苔藓:中年女性,两颊部对称的为珠光白色条纹,显网状、条索状、斑块状分布,不易擦去,可出现水疱或糜烂,此时出现刺痛或灼痛。
 - (4) 红斑狼疮:一般发生在下唇,中心凹陷,四周呈放射状,面部可见蝴蝶斑、角质栓塞。
4. 治疗设计:
 - (1) 去除刺激因素,如戒烟。
 - (2) 局部涂药:0.1%~0.3%维甲酸软膏局部涂布,但不适用于充血、糜烂的病损。50%蜂胶生物制品复合药膜局部治疗白斑有效。白斑局部可用鱼肝油涂擦,也可内服鱼肝油,或用维生素A 5万U/d。局部可用维甲酸衍生物RA II号(维胺酸)涂擦,浓度以1%较适宜。白斑局部用10%维生素C或活血化痰中药提取液做离子透入亦有一定的疗效。
 - (3) 服用中药。

- (4) 中医辨证施治。
(5) 定期复查。

实战演练

患者,男,59岁。主诉:左颊部白色斑块1个月。于1个月前发现左颊部有白色斑块,擦不掉,无疼痛,无明显隆起,未发生过溃疡。患者每天吸烟2包,全身无其他系统疾病。检查:左颊部黏膜有1个2mm直径的病损,呈灰白色,略高于黏膜面,触诊病损黏膜较硬。全口大量牙石,牙龈红肿,探诊出血,深牙周袋,有附着丧失,X线片显示有牙槽骨吸收。

【答题要点】

1. 诊断:

- (1) 主诉疾病:斑块型白斑(颊部)。
(2) 非主诉疾病:慢性牙周炎。

2. 主诉疾病的诊断依据:

- (1) 1个月前发现左颊部有白色斑块,擦不掉,无疼痛,无明显隆起,未发生过溃疡。
(2) 有大量吸烟史,全身其他系统无异常。
(3) 左颊部黏膜有1个2mm直径的病损,呈灰白色,略高于黏膜面,触诊病损黏膜较硬。

3. 非主诉疾病的诊断依据:

- (1) 全口大量牙石,牙龈红肿,探诊出血,深牙周袋,有附着丧失。
(2) X线片显示有牙槽骨吸收。

4. 主诉疾病的鉴别诊断:

(1) 迷脂症:迷脂症是皮脂腺异位,错生在唇颊黏膜上,而形成的一种无主观症状的疾病。表现为唇部、颊部黏膜上针头大小、孤立的淡黄色或淡白色球形隆起或扁平丘疹,触之粗糙,一般无自觉症状。

(2) 红斑:病损柔软,色鲜红。

(3) 扁平苔藓:中年女性,两颊部对称的为珠光白色条纹,显网状、条索状、斑块状分布,不易擦去,可出现水疱或糜烂,此时出现刺痛或灼痛。

(4) 红斑狼疮:一般发生在下唇,中心凹陷,四周呈放射状,面部可见蝴蝶斑、角质栓塞。

5. 主诉疾病的治疗设计:

- (1) 去除刺激因素如戒烟。
(2) 局部涂药:0.1%~0.3%维甲酸软膏局部涂布,但不适用于充血、糜烂的病损。50%蜂胶生物制品复合药膜局部治疗白斑有效。白斑局部可用鱼肝油涂擦,也可内服鱼肝油,或用维生素A 5万U/d。局部可用维甲酸衍生物RA II号(维胺酸)涂擦,浓度以1%较适宜。白斑局部用10%维生素C或活血化瘀中药提取液做离子透入亦有一定的疗效。

(3) 服用中药。

(4) 中医辨证施治。

(5) 定期复查。

6. 全口其他疾病的治疗设计:

- (1) 口腔卫生指导。
(2) 牙周治疗。
(3) 牙周刮治和根面平整。
(4) 维护治疗。



口腔扁平苔藓

十五、口腔扁平苔藓(助理不考)

【诊断依据】

扁平苔藓是一种伴有慢性浅表性炎症的皮肤—黏膜角化异常性疾病。皮肤及黏膜可单独或同时发病。特点:中年女性,两颊部对称,由点状白色小丘疹组成特有的网格状条纹。多见。

1.口腔黏膜:

(1)糜烂型:白色病损外,纹线间及周围黏膜发生充血、糜烂、溃疡。

(2)非糜烂型:纹线间及病损周围黏膜无充血糜烂、患者多无症状。

①网状:灰白色花纹交织成网状。

②环状:灰白色小丘疹组成环形,半环形条纹。

③斑块:斑块大小不一,好发于舌背。舌乳头萎缩形成表面光滑的白斑块。

④水疱:疱周围有斑纹或丘疹,疱破溃可形成糜烂面。

2.皮肤病损:皮肤病损扁平丘疹微高出皮肤表面,丘疹可见到白色小斑点或浅的网状白色条纹,称为Wickham纹。

3.指(趾)甲病损:指(趾)甲病损甲部增厚或变薄。甲部扁平苔藓多见于拇指(跖趾),甲板常有纵沟及变形。

4.生殖器:可见网状条纹如想确诊需通过活检确诊。

【鉴别诊断】

1.盘状红斑狼疮:好发于下唇唇红,圆形或椭圆形红斑,中央凹陷,周围有白色放射样花纹。鼻部“蝴蝶斑”为典型表现,直接免疫荧光有“狼疮带”存在。

2.白斑:白色斑块,无皮肤、生殖器和指甲的表现,病理检查有重要意义。

3.口腔红斑:天鹅绒样的红。常有上皮异常增生或是原位癌。

4.天疱疮:有皮肤和黏膜的疱产生,一搓疱就起,一推疱就走(尼氏征阳性)。揭皮实验阳性。

5.迷脂症:属皮脂腺异位,唇、颊黏膜多见,表现为黏膜散在或成簇状淡黄色或黄白色斑疹或丘疹,一般无自觉症状。

【治疗设计】

尚无满意疗法,应消除精神紧张,治疗慢性病灶,生活力求规律。

1.无症状者不需处理,定期观察。

2.局限的糜烂性病损可在糜烂基底处注射激素、局部漱口含水漱。

3.广泛糜烂可用全身治疗:激素、氯喹、雷公藤。

4.长期未愈的溃疡或组织学表现为非典型上皮增生的病损可做手术切除。

5.中医辨证论治。

实战演练

患者,女,35岁。发现舌背白色病损4个月,检查发现其舌背左侧约0.5 cm×0.5 cm白色角化病损,边界不清楚,表面光滑。患者发病前有精神创伤史,下肢皮肤有多角形紫红色丘疹,表面Wickham纹。

【答题要点】

1. 诊断:

扁平苔藓。

2. 诊断依据:

- (1) 舌背白色病损4个月,检查发现其舌背左侧约0.5 cm×0.5 cm白色角化病损,边界不清楚,表面光滑。
- (2) 有精神创伤史。
- (3) 下肢皮肤有多角形紫红色丘疹,表面 Wickham 纹。

3. 鉴别诊断:

(1) 盘状红斑狼疮:好发于下唇唇红,圆形或椭圆形红斑,中央凹陷,周围有白色放射样花纹。鼻部“蝴蝶斑”为典型表现,直接免疫荧光有“狼疮带”存在。

(2) 白斑:白色斑块,无皮肤、生殖器和指甲的表现,病理检查有重要意义。

(3) 口腔红斑:天鹅绒样的红。常有上皮异常增生或是原位癌。

4. 治疗设计:无症状密切观察。

- (1) 无症状者不需处理,定期观察。
- (2) 如局限的糜烂性病变可在糜烂基底处注射激素、局部漱口含水含漱。
- (3) 如广泛糜烂可用全身治疗:激素、氯喹、雷公藤。
- (4) 如恶变,手术切除。

十六、牙外伤

【诊断依据】

1. 牙外伤:

急性损伤有牙周膜损伤、牙脱位和牙折等。

2. 临床表现:

- (1) 牙折:包括釉质、牙本质、牙髓损伤。可出现疼痛、过敏,强烈的触痛等。
- (2) 牙周膜震荡:
 - ① 患牙牙齿轻微酸痛感,可有对冷刺激一过性敏感症状。
 - ② 牙冠完整,通常不伴牙体组织的缺损。
 - ③ 轻微松动或不松动,无移位。垂直向或水平向叩痛(±)~(+)。龈缘还可有少量出血。表明有牙周膜损伤。
 - ④ 温度测验可为一过性敏感症状,若做牙髓活力测试,从略敏感到无反应不一。
 - ⑤ X 线片表现正常或根尖牙周膜增宽。
- (3) 牙脱位:牙脱位是指牙齿受外力作用而偏离,以致脱离牙槽窝者(X 线片是标准)。脱位可分为部分脱位和完全脱位。根据外力方向,部分脱位又可分为:
 - ① 脱出性脱位:牙齿脱出;可见牙齿完全离体或仅有少许软组织相连,牙槽窝内空虚。
 - ② 嵌入性脱位:牙齿向根尖方向嵌入;牙齿向深部嵌入,临床牙冠变短,其咬合面或切缘低于正常牙。X 线片显示牙根尖与牙槽窝无明显间隙,根尖周膜间隙消失。
 - ③ 侧向性脱位:牙齿向唇(舌)向移位。因患牙伸长而出现咬合障碍。X 线片显示牙根尖与牙槽窝的间隙明显增宽。
- (4) 牙折:
 - ① 冠折:又可分为露髓和未露髓两大类。
 - ② 根折:根尖 1/3、根中 1/3、颈 1/3。
 - ③ 冠根折:可累及牙釉质、牙本质、牙骨质、牙髓暴露,敏感。



牙外伤

冠折	冠折漏髓	冠折未漏髓
根折(X线片确定)	根尖 1/3(轻度或不松动)	根中 1/3、近龈 1/3
冠根折	斜行冠根折多见	

【鉴别诊断】

相互鉴别即可。

1.冠折有创伤史,牙冠部牙釉质、牙本质折裂,如未露髓只有牙齿敏感症状。已露髓者则可见粉红色穿髓点,探之疼痛明显。

2.根折有创伤史,牙齿有不同程度的疼痛及松动,越近牙颈部疼痛及松动越明显,可借助 X 线片进行诊断。

【治疗设计】

1.牙震荡:

(1)1~2 周内应使患牙休息。单纯牙周膜损伤、牙松动者,可在局麻下调合,加牙间结扎固定。

(2)受伤后 1 个月、3 个月、6 个月、12 个月应进行定期复查。

2.冠折:

(1)缺损少,牙本质未暴露的冠折,可将锐缘磨光。

(2)牙本质已暴露,并有轻度敏感者,可行脱敏治疗。

(3)敏感较重者,用临时塑料冠,内衬氧化锌丁香油黏固剂,待有足够修复性牙本质形成后(6~8 周),再用复合树脂修复牙冠形态。

(4)牙髓已暴露的前牙,对牙根发育完成者应用牙髓摘除术;对年轻恒牙应根据牙髓暴露多少和污染程度做活髓切断术,以利于牙根的继续发育。

(5)牙冠的缺损,可用复合树脂修复或用人工冠修复。

3.根折的治疗:

(1)首先应是促进其自然愈合,即使牙齿似乎很稳固,也应尽早用夹板固定,以防活动。

(2)根尖 1/3 折断,调殆固定。

(3)根中 1/3 折断,考虑根管治疗后根管钉穿插固定。

(4)颈 1/3 折断,考虑剩余牙根的多少,足够长的话,可采取根管的治疗后牵引或是正畸牵引后进行桩冠修复,如果牙根过短,可拔除。

(5)有时可试行根管治疗术后,做牙体半切除术或截根术。

4.冠根折:

凡可做牙髓治疗的后牙冠根折,均应尽可能保留。治疗后加固位钉,再做桩核以全冠修复;也可在根管治疗术后,做覆盖义齿。对于前牙的冠根折,可参考与口腔相通的牙颈部根折的治疗原则处理。

5.牙脱位:

保存患牙是治疗牙脱位应遵循的原则。

(1)部分脱位应在局麻下进行复位,结扎固定 4 周,术后 3 个月、6 个月、12 个月进行复查,若牙髓坏死及时做根管治疗。

(2)嵌入性牙脱位复位后 2 周应做根管治疗。对于年轻恒牙,不可强行拉出,任其自然萌出,半年内能萌出到原来位置。

(3)牙齿完全脱位应做牙再植术。(2 小时内即刻再植,若超过 2 小时,则体外根管治疗后再植)

6.并发牙槽突损伤:可在复位后行牙间结扎或颌间结扎固定。

案例分析

【病历摘要】

- 1.患者,男,19岁。
- 2.主诉:左上前牙因跌倒受伤2天。
- 3.现病史:2天前因打球时不慎跌倒,上前牙受伤,疼痛明显,牙齿部分缺损,影响进食。
- 4.口腔检查:1 牙冠折断达冠长的2/3,松动(-),叩诊(+),牙髓外露。张闭口及咬合关系正常。上前牙牙槽骨无异常松动。X线片显示无根折。

【答题要点】

- 1.诊断:1 牙齿外伤(冠折露髓)。
- 2.诊断依据:
 - (1)男,19岁,2天前因打球时不慎跌倒,上前牙受伤,疼痛明显,牙齿部分缺损,影响进食。
 - (2)口腔检查:1 牙冠折断达冠长的2/3,松动(-),叩诊(+),牙髓外露。
 - (3)张闭口及咬合关系正常。
 - (4)上前牙牙槽骨无异常松动。
 - (5)1 X线片显示无根折。
- 3.治疗设计:
 - (1)1 牙根管治疗。
 - (2)1 桩核冠修复。

实战演练

男,13岁。
主诉:前牙外伤4小时。
现病史:4小时前骑车摔倒,颊部着地,少量出血,牙摔断。当时无头痛、恶心及呕吐。就诊20分钟后,由当地医院将牙断片保存于生理盐水中。现吸气时牙痛,不能咬物。
既往史:否认全身系统性疾病及传染病、遗传病史。否认药物过敏史。
家族史:无特殊。
检查:神志清楚,查体合作。颊部皮肤见2 cm×2 cm皮肤破损,表面泥土污染,少量血液和组织液渗出。左上1冠折2/3,牙髓暴露,叩痛(+),不松动,牙龈渗血。右上1近中切角冠折,牙本质暴露,探诊不敏感,叩痛(+),松动I度。X线片示:牙根发育完成,未见根折线。左上2和右上2叩痛(-),不松动,牙龈正常。咬合关系正常。张口受限,双侧耳前区无压痛,面部和全身其他部位未见外伤。余牙未见异常。

- 1.诊断:
 - (1)左上1冠折露髓(或复杂冠折)。
 - (2)右上1冠折(牙本质)(或简单冠折)。
 - (3)颊部皮肤擦伤。
- 2.主诉疾病的诊断依据:
 - (1)外伤史。

- (2) 临床检查: 牙冠缺损, 牙髓暴露或牙本质暴露。
- (3) X 线片示: 牙根发育完成, 未见根折线。
- (4) 检查: 颈部皮肤擦伤。
- (5) 无张口受限, 双侧耳前区无压痛。

3. 牙外伤的鉴别诊断:

- (1) 脱位: 牙松动, 牙伸长, 位置改变。X 线片有明显的牙周膜间隙改变。
- (2) 根折: 牙伸长, 咬合创伤, 牙松动, 叩痛。X 线片可见根折线。
- (3) 髁突骨折: 外伤史, 张口受限, 咬合异常, 耳前区压痛。曲面体层片可见骨折线

4. 主诉疾病的治疗原则:

- (1) 清洁颈部创面, 暴露。
- (2) 拍片排除双侧髁突骨折。
- (3) 左上 1 根管治疗, 桩核冠修复。
- (4) 右上 1 间接盖髓, 光敏树脂充填。
- (5) 定期复查。

十七、干槽症

(拔牙过后疼, 没有别的病, 考试就这一个)

干槽症是拔牙术后常见的并发症, 下颌阻生智齿拔除术多见。

【诊断依据】

拔牙后数日内拔牙创内明显疼痛, 向耳颞或下前牙方向扩散, 服用一般镇痛药无效, 拔牙创空虚, 为一层腐败物覆盖, 腐败物具有特殊恶臭, 拔牙创内牙槽骨暴露, 极敏感, 轻擦或以冷水刺激均可引起剧痛。颌面部无明显肿胀, 张口无明显受限, 下颌下可有淋巴结肿大、压痛。

【鉴别诊断】

1. 急性牙髓炎: 自发性、阵发性疼痛、冷热刺激疼痛, 去除刺激后疼痛持续, 夜间痛, 疼痛不能定位。无拔牙窝空虚。
2. 龈乳头炎: 牙龈乳头炎可有自发性剧烈疼痛, 但局部牙龈红肿、压痛, 甚至溢脓, 而且多有食物嵌塞史。无拔牙窝空虚。
3. 三叉神经痛: 三叉神经痛一般在夜间不发作, 温度改变亦不引起疼痛, 而且多有“扳机点”, 疼痛间歇期不会随病情发展而明显延长或缩短。
4. 根尖炎: 有患牙, 咬物疼痛, 患牙牙髓活力无反应, 没有拔牙相关性。
5. 上颌窦炎: 有鼻塞、发热等全身症状, 没有拔牙相关性。

【治疗设计】治疗干槽症的原则为清创, 隔离外界刺激, 促进肉芽组织生长。

彻底清创对治疗干槽症极为重要, 在局部麻醉下, 用刮勺刮除大块腐败坏死物, 并以镊子夹取小棉球蘸 3% 过氧化氢溶液反复擦拭牙槽骨壁, 直至擦拭拔牙创的棉球取出已无污色为止, 将粘着的腐败坏死物彻底清除干净后, 用生理盐水冲洗拔牙创, 然后用丁香油碘仿纱条严密填塞。

实战演练

男, 25 岁。

主诉: 右下智牙拔除后剧烈疼痛 1 天。



干槽症

现病史:因右下智牙阻生,反复发生牙龈肿痛,诊断为“右下智牙近中低位阻生,慢性冠周炎”。常规服用抗生素,自觉尚好。3天前在外院局麻下拔除。拔除术操作时间约30分钟,过程顺利。术后张口受限渐减轻。1天前开始感到拔牙区疼痛剧烈,向右侧耳颞部和头顶放射,自服“去痛片”无效,前来就诊。疼痛为持续性、无夜间痛和冷热痛等,能明确定位,张口不受限,不发热。

既往史:否认药敏史。

家族史:无特殊。

检查:体温 36.8℃。面部无红肿,无张口受限,表情痛苦。拔除术后,牙龈轻度充血,无撕裂和渗出,拔牙窝内可见大量黑紫色变性的血凝块,有明显腐臭味。右下颌后牙不松动,未见牙体及牙周疾病,叩诊(-)。左下6缺失,剩余牙槽嵴平整。未见异常。左下7远中邻合面缺损,髓腔暴露,叩痛(-),不松动,残余牙体组织壁较薄弱,临床冠高度约为3mm,x线片见根充恰填,根尖周无异常。

1.诊断:

(1)主诉疾病:

右下8干槽症。

(2)非主诉疾病:

①下颌牙列缺损。

②左下7牙体缺损。

2.主诉疾病的诊断依据:

(1)右下8拔除后3天,剧烈疼痛1天。

(2)右下8近中低位阻生,拔除时间30分钟,手术创伤较大。

(3)拔牙后手术反应呈消退趋势,但疼痛加剧,向头顶部放射,自服止痛药物无效。

(4)右下8拔牙窝内为腐败坏死性血凝块。

3.主诉疾病的鉴别诊断:

(1)右下8拔除后反应:主要表现为疼痛和张口受限,目前表现已消退。

(2)右下8拔牙后急性感染表现为拔牙窝有渗出和周围肿胀等。

(3)右侧后牙的牙体、牙周、牙髓病变:本病例疼痛能定位,无阵发痛、夜间痛和冷热痛等症状。

4.非主诉疾病的诊断依据:

(1)左下6缺失,剩余牙槽嵴平整。

(2)左下7X线片见根充恰填,根尖周无异常。

5.主诉疾病的治疗原则:

(1)局麻下8拔牙窝内清创,轻刮腐败坏死物质。

(2)大量3%过氧化氢和生理盐水交替擦洗和冲洗,待拔牙窝内清洁、无臭味后填入碘仿纱条。

(3)10天后换药。如效果不佳,次日可换药。

(4)修复治疗设计:

①左下7桩核冠。

②左下6种植义齿修复或固定桥修复活动义齿修复。

十八、智齿冠周炎

【诊断依据】(理解不记)

1.常见的症状:

智齿(第三磨牙)牙冠周围的软组织炎症称为智齿冠周炎。常发生于18~25岁的青年,是常见口腔疾病之一。临床表现为:炎症早期,仅有磨牙区的不适,偶有轻微疼痛,病人无全身症状。炎症加重时,局部有自发性跳痛,放射至耳颞区。炎症波及咀嚼肌时,则出现不同程度的张口受限、困难,咀嚼及吞咽时疼痛加重,口腔清洁差而有口臭。此时有全身不适,畏寒,发热,头痛,食欲减退,便秘等症状。



智齿冠周炎

2. 临床体征:

(1) 患者牙冠周围龈瓣红肿、冠周袋内有脓血流出或冠周脓肿,疼痛较明显,咀嚼或吞咽食物,都会引起疼痛,并常常反射到面部。

(2) 由于炎症刺激附近肌肉时,可发生肌肉痉挛,造成咀嚼困难,张口受限。

(3) 当炎症继续发展蔓延到周围肌肉间隙中,可引起口腔深部感染,出现颌面部肿胀和触压痛,颌下淋巴结肿大,严重时还有明显的全身症状,畏寒、发热、头痛、白细胞增高等。

3. 辅助检查:

(1) 检查可见下颌第三磨牙萌出不全、有龈瓣覆盖、盲袋形成。牙冠周围软组织红肿、龈瓣边缘糜烂、盲袋内有脓性分泌物。有时可形成冠周脓肿,出现颌面肿胀,同侧颌下淋巴结肿大、压痛。

(2) X线片检查能发现阻生智齿的存在及其阻生的形态、位置。

(3) 化验检查:急性化脓性冠周炎期常有程度不同的白细胞计数增高。

4. 炎症引流:

(1) 向前顺外斜线引流,在6的根尖处形成黏膜瘘。

(2) 向后外方引流,在咬肌前缘处形成面颊瘘。

(3) 向后方形成了下颌下间隙感染、咬肌间隙感染、翼下颌间隙感染。

【鉴别诊断】(建议用疼痛鉴别)

1. 下颌智齿冠周炎合并下颌第一磨牙颊侧前庭沟处牙龈瘘应与牙周脓肿鉴别。

2. 牙周脓肿有牙槽骨吸收,附着丧失,牙松动,而智齿冠周炎没有。

3. 外伤:有外伤史。

4. 颌面部畸形:发育性疾病,时间长久,没有病灶牙。

5. 牙髓炎:有冷热刺激痛、自发性疼痛,没有红肿热和功能障碍。

6. 干槽症:有拔牙史,牙槽窝空虚。

7. 三叉神经痛:有扳机点,无红肿热痛。

【治疗设计】

智齿冠周炎的治疗主要是控制感染,促使炎症消散。增强病人机体抵抗力,消炎、镇痛、切开引流。急性期过后,应考虑对病源牙采用外科治疗,以防复发。

1. 急性期治疗:

(1) 全身治疗:感染较重时全身应用抗生素,给予一定支持疗法。

(2) 局部治疗:智齿冠周炎的局部治疗很重要。每日可用1%~3%过氧化氢溶液及生理盐水或其他灭菌溶液冲洗盲袋,然后点入3%碘甘油。如脓腔形成,可切开引流。

2. 慢性期治疗:病源牙处理:急性炎症消退后,应对病源牙作进一步处理,以防复发。如牙位置正常、能正常萌出,并有对颌牙行使咀嚼功能者,可采取冠周龈瓣楔形切除术。否则应予拔除。

病例分析

【病历摘要】

1. 患者,男,18岁。

2. 主诉:右下后牙肿痛、张口困难2天。

3. 现病史:右下后牙近2天疼痛明显,张口困难,右下颌肿胀,口腔异味,头痛,发热。

4. 既往史:半年来自右下后牙反复肿痛,影响进食。

5. 口腔检查:8萌出不全,前倾阻生,有盲袋,远中龈瓣明显红肿,盲袋内有脓性分泌物及食物残渣,张口受限(张口度1cm),右侧下颌角区明显肿胀,右下颌下淋巴结肿大,触诊疼痛。

【答题要点】

1. 诊断： $\overline{8}$ 急性智齿冠周炎（近中阻生）。
2. 诊断依据：
 - (1) 男，18岁。右下后牙近2天疼痛明显，张口困难，右下颌肿胀，口腔异味，头痛，发热。
 - (2) 既往史：半年来右下后牙反复肿痛，影响进食。
 - (3) 口腔检查： $\overline{8}$ 萌出不足，前倾阻生，有盲袋，远中龈瓣明显红肿，盲袋内有脓性分泌物及食物残渣。
 - (4) 张口受限（张口度1cm），右侧下颌角区明显肿胀，右下颌下淋巴结肿大，触诊疼痛。
3. 鉴别诊断：
 - (1) 与邻牙的牙髓炎：有冷热刺激痛、自发性疼痛，没有红肿热和功能障碍。
 - (2) 外伤后血肿：有外伤史。
 - (3) 干槽症：有拔牙史，牙槽窝空虚。
 - (4) 颌面部畸形：发育性疾病，时间长久，没有病灶牙。
4. 治疗设计：
 - (1) 急性期：对症处理，即抗炎、镇痛、建立引流；同时注意休息，进软食，保持口腔卫生；全身应用抗生素控制感染。
 - (2) 全身治疗：感染较重时全身应用抗生素，给予一定支持疗法。
 - (3) 局部治疗：智齿冠周炎的局部治疗很重要。每日可用1%~3%过氧化氢溶液及生理盐水或其他灭菌溶液冲洗盲袋，然后点入3%碘甘油。如脓腔形成，可切开引流。
 - (4) 慢性期：待急性炎症消退后，拔除阻生智齿或龈瓣盲袋切除。

实战演练

患者，男，23岁。右下后牙胀痛3天，伴张口受限1天。3天前患者自觉右下后牙胀痛，后渐有咀嚼及吞咽时疼痛加重等症，1天前出现张口受限，无冷热刺激痛及牙齿浮出感。检查：双侧面部对称，右面部嚼肌区无红肿热痛，张口度一指。 $\overline{8}$ 近中阻生，周围软组织及牙龈发红，水肿明显，龈瓣边缘糜烂，触痛明显，龈瓣内有脓溢出。 $\overline{6}$ 近中邻面牙体变色，探诊有深龋洞，探诊洞底酸痛明显，刺激消除疼痛消失，未探及穿髓孔。X线片显示透射区未达髓腔。

【答题要点】

1. 诊断：
 - (1) $\overline{8}$ 智齿冠周炎（近中阻生）。
 - (2) $\overline{6}$ 深龋。
2. 主诉疾病的诊断依据：
 - (1) 右下后牙胀痛3天，伴张口受限1天。
 - (2) 3天前患者自觉右下后牙胀痛，后渐有咀嚼及吞咽时疼痛加重等症，1天前出现张口受限，无冷热刺激痛及牙齿浮出感。
 - (3) $\overline{8}$ 近中阻生，周围软组织及牙龈发红，水肿明显，龈瓣边缘糜烂，触痛明显，龈瓣内有脓溢出。
3. 非主诉疾病的诊断依据：
 - (1) $\overline{6}$ 近中邻面牙体变色，探诊有深龋洞，探诊洞底酸痛明显，刺激消除疼痛消失，未探及穿髓孔。
 - (2) X线片显示透射区未达髓腔。
4. 主诉疾病的鉴别诊断：

- (1) 与邻牙的牙髓炎:有冷热刺激痛,自发性疼痛,没有红肿热和功能障碍。
- (2) 外伤后血肿:有外伤史。
- (3) 干槽症:有拔牙史,牙槽窝空虚。
- (4) 颌面部畸形:发育性疾病,时间长久,没有病灶牙。

5. 主诉疾病的治疗设计:

增强病人机体抵抗力,消炎、镇痛、切开引流。

- (1) 8冠周用过氧化氢冲洗局部上碘甘油。

- (2) 口服抗生素,含漱口液。

- (3) 急性炎症缓解后,拔除 8。

6. 非主诉疾病的治疗设计:

- 6底后充填。



颌面部间隙感染

十九、颌面部间隙感染

记忆方法:

不要害怕这部分内容,考试时我们只要能区分部位把名字记好即可,不必把临床表现一一记住,治疗要把治疗方向记住即可。

部位分类	眶下间隙、咬肌间隙、翼下颌间隙、颞下间隙、颞间隙、下颌下间隙、咽旁间隙、颊间隙、口底间隙等
------	---

【诊断依据】

一般化脓性感染的局部表现为红、肿、热、痛和功能障碍。炎症反映严重者,全身出现高热、寒战、脱水、白细胞计数升高、食欲减退、全身不适等中毒症状。腐败坏死性感染的局部红、热体征不如化脓性感染明显,但局部软组织有广泛性水肿,甚至产生皮下气肿,可触及捻发音。

不同部位间隙感染的临床表现(记大概位置和主要临床特点):

名称	位置(大概就行)	临床特点
眶下间隙感染	其上界为眶下缘,下界为上颌骨牙槽突,内界为鼻侧缘,外界为颧骨	眶下区可触及波动感,激惹眶下神经,可引起不同程度的疼痛,可并发海绵窦血栓性静脉炎
咬肌间隙感染	咬肌间隙位于咬肌与下颌升支外侧骨壁之间(最常见)	下颌支及下颌角为中心的咬肌区肿胀、充血、压痛,伴明显张口受限 不易触到波动感(穿刺诊断) 易形成下颌骨升支边缘性骨髓炎
翼下颌间隙感染(翼下颌连通所有间隙)	下颌支内侧骨壁与翼内肌外侧之间。前界为颞肌及颊肌;后为腮腺鞘;上为翼外肌的下缘;下为翼内肌附着于下颌支处。呈底在上、尖向下的三角形	先有牙痛史,继之出现张口受限,咀嚼、吞咽疼痛 翼下颌皱襞处黏膜水肿 不易触到波动感(穿刺诊断) 下颌升支稍内侧肿胀疼痛
颞下间隙感染	颞下间隙位于颅中窝底	颞弓上、下及下颌支后方微肿,张口受限 不易触到波动感(穿刺诊断) 警惕海绵窦静脉炎

续表

名称	位置(大概就行)	临床特点
下颌下间隙感染	位于下颌下三角内	多数下颌下间隙感染是以下颌下淋巴结炎为其早期表现 触及明显波动 下颌下三角区肿胀,下颌骨下缘轮廓消失
颊间隙感染	其上界为颧骨下缘;下界为下颌骨下缘;前界从颧骨下缘至鼻唇沟经口角至下颌下缘的连线;后界浅面相当于咬肌前缘;深面为翼下颌韧带	皮下或黏膜下的脓肿,病程进展缓慢 波及颊脂垫时,病情发展迅速,形成多间隙感染
颞间隙感染	位于颞弓上方的颞区,颞浅与颞深两间隙	颞浅间隙脓肿可触及波动感 颞深间隙脓肿则需借助穿刺
咽旁间隙感染	咽旁间隙位于咽腔侧方的咽上缩肌与翼内肌和腮腺深叶之间	可见悬雍垂被推到健侧 患者自觉吞咽疼痛、进食困难、张口受限;若伴有喉水肿,可出现声音嘶哑,以及不同程度呼吸困难和进食呛咳
口底多间隙感染	双侧下颌下、舌下以及下颌下间隙同时受累	初期肿胀多在一侧下颌下间隙或舌下间隙 后期双侧下颌下、舌下及颈部均有弥漫性肿胀,凹陷性水肿 如有腐败坏死性病原菌,皮下因有气体产生,可扪及捻发音,切开后有大量咖啡色、稀薄、恶臭、混有气泡的液体,并可见肌组织呈棕黑色,结缔组织为灰白色,但无明显出血 严重者出现“三凹”征,有发生窒息的危险,个别患者的感染可向纵隔扩散 全身症状常很严重

精简记忆:

1. 眶下间隙感染:感染发生于眼眶下方,局部表现为眶下区红肿、疼痛。
 2. 咬肌间隙感染:感染发生在下颌骨升支外侧骨壁与咬肌之间,主要的临床特征是以下颌角为中心的咬肌腮腺部红肿、疼痛。
 3. 颌下间隙感染:临床上较常见。感染发生在颌下三角区。有凹陷性水肿和波动感。
 4. 口底蜂窝织炎:整个口底区肿胀疼痛。口底腐败坏死性蜂窝织炎主要由厌氧性、腐败坏死性细菌引起,病情发展迅速。全身中毒反应严重,脉搏频弱,呼吸短促,重者可出现体温不升、血压下降。局部明显肿、硬、皮色暗红,触诊可有捻发音。
 5. 颊间隙感染:位于颊部的位置,实践技能考试到此足够。
 6. 翼下颌间隙感染:往往先牙疼之后出现下颌升支内侧缘的轻度肿胀和深压痛。
 7. 咽旁间隙感染:腭垂被挤向一侧。
 8. 颞间隙感染:颞浅间隙浅表,有波动感,颞深间隙位于深部,无波动感。
 9. 颞下间隙感染:位于颞间隙以下,颞弓上下肿胀,属于深部间隙,无波动感、往往伴有张口受限。
- 【鉴别诊断】根据病史、临床症状和体征,结合局部解剖知识、白细胞计数和分类计数等,配合穿刺抽脓等方法,一般可以作出正确诊断。注意与局部恶性肿瘤伴感染相鉴别。
1. 外伤:有外伤史。
 2. 囊肿和肿瘤:不感染的情况下没有红肿热痛,只有面部膨隆和畸形。

3. 牙髓炎:疼痛但没有肿胀。
4. 上颌窦炎:有全身症状,但没有红肿的临床症状。
5. 干槽症:有拔牙史,牙槽窝空虚或有腐败坏死物,疼痛剧烈。

【治疗设计】

- 全身治疗主要为抗感染、改善机体状况、增强抵抗力。
1. 选用抗菌药物以控制感染。脓肿形成后可以切开引流。
 2. 中医中药局部治疗:炎症早期可用局部理疗、外敷中草药等促进炎症吸收。

实战演练

男,25岁。
 主诉:左面部肿痛7天。
 现病史:7天前左下后牙疼痛,无冷、热刺激痛,伴左面部肿胀。5天来,面部肿胀范围逐渐扩大,局部皮肤发红,疼痛明显,伴张口受限、全身发热。
 既往史:否认药物过敏史
 家族史:无特殊。
 检查:体温38.5°,左下颌角区明显肿胀,皮肤发红,触硬,压痛明显,有可凹性水肿。张口度1cm,左下8低位阻生,远中牙龈红肿,触痛,见少许脓性分泌物。左下7𪚩面𪚩洞深,内嵌塞食物多,牙髓温度测试同对照牙,叩痛(-),不松动。X线片示左下7𪚩深近髓。
 实验室检查:血常规 WBC $12.6 \times 10^9/L$,中性粒细胞 82%。

1. 诊断:

(1) 主诉疾病:

- ① 左咬肌间隙感染。
- ② 左下8急性冠周炎。

(2) 非主诉疾病

左下7深𪚩。

2. 主诉疾病的诊断依据:

- (1) 左下后牙疼痛史。
- (2) 左下8低位阻生,远中牙龈红肿,触痛,有脓性分泌物。
- (3) 左下颌角区肿胀明显,皮肤发红,触硬,压痛明显,有可凹性水肿。
- (4) 张口受限。
- (5) 体温38.5℃,血常规 WBC $12.6 \times 10^9/L$,中性粒细胞 82%。

3. 主诉疾病的鉴别诊断:

急性化脓性腮腺炎:以耳垂为中心肿胀,腮腺导管口有脓液流出。

4. 非主诉疾病的诊断依据:

- (1) 左下7𪚩面𪚩洞深,牙髓温度测试同对照牙,叩痛(-)。
- (2) X线片示左下7𪚩深近髓。

5. 主诉疾病的治疗:

- (1) 抗感染及支持治疗,全身应用抗生素。
- (2) 左下颌角切开引流。
- (3) 炎症控制后拔除左下8。
- (4) 全口其他疾病的治疗设计:左下7充填治疗。



二十、口腔颌面部创伤

重点是能够区分口腔颌面部的几种损伤,难点是治疗。

【临床表现】

口腔颌面部损伤包括软组织损伤、骨折及复合组织损伤。

1. 软组织损伤:

创伤类型	临床表现
擦伤	皮肤表层破损,创面常附着泥沙或其他异物,有点片状创面或少量点状出血,由于皮肤感觉神经末梢暴露,痛感明显
挫伤	皮下及深部组织遭受力的挤压损伤而无开放创口,伤处的小血管和淋巴管破裂,常有组织内渗血而形成瘀斑,甚至发生血肿
刺、割伤	这类损伤的皮肤和软组织已有裂口,刺伤的创口小而伤道深,切割伤的创缘整齐
撕裂或撕脱伤	为较大的机械力将组织撕裂或撕脱,如长发被卷入机器中,其创缘多不整齐,皮下及肌肉组织均有挫伤,常有骨面裸露
咬伤	可为动物或人咬伤

2. 硬组织损伤:

(1) 牙槽突骨折:

好发部位	外力(如碰撞)直接作用于牙槽突所致,多见于上颌前部
诊断标准	摇动损伤区某一牙时,可见邻近数牙及骨折片随之移动

(2) 上下颌骨骨折(需临床表现和 X 线片诊断):

1) 下颌骨骨折临床表现:

- ① 骨折段移位。
- ② 咬合错乱:是颌骨骨折最常见的体征。
- ③ 骨折段异常活动度。
- ④ 下唇麻木(特有)。
- ⑤ 张口受限。
- ⑥ 牙龈撕裂。

2) 上颌骨骨折临床表现:

① 骨折线:

Le Fort I 型骨折:又称上颌骨低位骨折或水平骨折。骨折线从梨状孔水平、牙槽突上方向两侧水平延伸至上颌翼突缝。

Le Fort II 型骨折:又称上颌骨中位骨折或锥形骨折。骨折线自鼻额缝向两侧横过鼻梁、眶内侧壁、眶底、颧上颌缝,再沿上颌骨侧壁至翼突,有时可波及筛窦达颅前凹,出现脑脊液鼻漏。(位于眶底)。

Le Fort III 型骨折:又称上颌骨高位骨折或颅面分离骨折。骨折线自鼻额缝向两侧横过鼻梁、眶部,经颧额缝向后达翼突,形成颅面分离,常使面中部凹陷、变长。此型骨折多伴有颅底骨折或颅脑损伤,出现耳、鼻出血或脑脊液漏。(位于眶部)。

- ② 骨折块移位。
- ③ 咬合关系错乱。
- ④ 眶及眶周变化。
- ⑤ 颅脑损伤。

【鉴别诊断】

1. 软组织损伤可相互鉴别诊断。
2. 硬组织损伤：
 - (1) 牙槽突骨折鉴别诊断：
 - ① 完全性牙脱位：牙槽窝空虚，无晃动一颗牙其余牙松动的情况。
 - ② 侧向性牙脱位：牙周膜间隙增宽，牙移位，但无晃动一颗牙其余牙松动的情况。
 - ③ 根折：X线片可见根折线，无晃动一颗牙其余牙松动的情况。
 - ④ 冠折：X线片可见冠折线，无晃动一颗牙其余牙松动的情况。
 - (2) 上下颌骨折鉴别诊断：临床表现和X线片即可诊断，可无需鉴别诊断，如肿胀疼痛可鉴别于：
 - ① 肿瘤和囊肿：无外伤史，只有面部肿胀畸形，呈渐进性。
 - ② 感染：无外伤史，有明显的红肿热痛。
 - ③ 先天性畸形：先天的，无外伤史。

【治疗设计】

1. 软组织损伤治疗：

创伤类型	处理原则
擦伤	清洗创面，去除附着的异物，防止感染。可用无菌凡士林纱布覆盖，或任其干燥结痂，自行愈合
挫伤	止血、止痛、预防感染、促进血肿吸收和恢复功能 1. 血肿较大，可在无菌条件下，用粗针头将淤血抽出 2. 已形成血肿者，24 h内冷敷，减轻肿胀，2天后可用热敷，促进血肿吸收及消散 3. 如有感染，应予切开，清除脓液及腐败血凝块，建立引流
刺、割伤	治疗应行早期清创术
撕裂或撕脱伤	1. 在伤后6小时内，可将撕脱的皮肤在清创后，切削成全厚或中厚层皮片作再植术 2. 已超过6小时，组织已不能利用时，则在清创后，切取健康皮片游离移植消灭创面
咬伤	处理时应根据伤情，缺损的程度和范围作相应处理。狗咬伤患者应预防狂犬病

2. 硬组织损伤：

(1) 牙槽突骨折：

治疗方法	局麻复位，选用两侧稳固的邻牙作固位体，注意应跨过骨折线至少3个正常牙位，才能固定可靠
------	--

(2) 颌骨骨折：

- ① 治疗时机：颌骨骨折患者应及早进行治疗。
- ② 骨折治疗原则：正确的骨折复位和稳定可靠的固定。
- ③ 骨折线上牙的处理：在颌骨骨折治疗中牙应尽量保存。

实战演练

患者，男，27岁。交通事故造成面部创伤，昏迷半小时，有脑脊液自耳流出，现神志清醒，逆行性遗忘，神经系统检查未见异常。口腔检查21缺失。

1. 诊断:

(1) 主诉疾病:

- ① 上颌骨 Le Fort III 型骨折。
- ② 脑震荡。

(2) 非主诉疾病:

上颌牙列缺损。

2. 主诉疾病的诊断依据:

- (1) 交通事故造成面部创伤,昏迷半小时,有脑脊液自耳流出。
- (2) 神志清醒,逆行性遗忘。
- (3) 神经系统检查未见异常。

3. 非主诉疾病的诊断依据:

口腔检查2] 缺失。

4. 主诉疾病的鉴别诊断:

(1) Le Fort I 型骨折:又称上颌骨低位骨折或水平骨折。骨折线从梨状孔水平位置、牙槽突上方向两侧水平延伸至上颌翼突缝。

(2) Le Fort II 型骨折:又称上颌骨中位骨折或锥形骨折。骨折线自鼻额缝向两侧横过鼻梁、内侧壁、眶底、颧上颌缝,再沿上颌骨侧壁至翼突。

(3) 颌面部感染:无外伤史。

5. 主诉疾病的治疗设计:治疗时机:颌骨骨折患者应及早进行治疗。

(1) 骨折复位。

(2) 坚固内固定。

6. 非主诉疾病治疗设计:

择期2] 固定修复或种植修复。

二十一、颌面部囊性病变(助理不考)

颌面部囊肿有软组织囊肿和颌骨囊肿两大类。

软组织囊肿主要有涎腺囊肿(如舌下腺囊肿、黏液囊肿)和颌面部软组织囊肿(如皮脂腺囊肿、皮样囊肿、表皮样囊肿、甲状舌管囊肿、鳃裂囊肿)。

颌骨囊肿则分为牙源性囊肿(如根端囊肿、含牙囊肿、始基囊肿和角化囊肿)和发育性囊肿(如球上颌囊肿、正中囊肿、鼻腭囊肿、鼻唇囊肿)。

【诊断依据】

1. 软组织囊肿

(1) 涎腺囊肿



颌面部囊性病变

囊肿名称	诊断依据
黏液囊肿	常见于下唇,且多发生于咬唇习惯者。囊肿位于黏膜下,呈半透明状小泡,表面覆盖正常黏膜,出现数日后,可因食物等摩擦,囊膜破裂而消失,但不久又可出现,多次复发后黏膜产生瘢痕组织,使半透明水泡变成白色硬结

续表

囊肿名称	诊断依据
舌下腺囊肿	<p>单纯型:囊肿位于舌下区,呈浅紫蓝色,扪之柔软有波动感。常位于口底一侧。较大的囊肿可将舌抬起,状似“重舌”。囊肿因创伤而破裂后,流出黏稠而略带黄色或蛋清样液体,囊肿暂时消失。数天后创口愈合,囊肿长大如前。</p> <p>口外型:又称潜突型。主要表现为下颌下区肿物,而口底囊肿表现不明显。触诊柔软,与皮肤无粘连,不可压缩。</p> <p>哑铃型:为上述两型的混合,即在口内舌下区及口外下颌区均可见囊性肿物</p>

(2) 颌面部软组织囊肿

囊肿名称	诊断依据
皮脂腺囊肿	俗称粉瘤,面部有一肿物,中间有色素点,囊内为白色凝乳状皮脂腺分泌物
皮样囊肿	皮样囊肿囊壁较厚,由皮肤和皮肤附件所构成。囊腔内有脱落的上皮细胞、皮脂腺、汗腺和毛发等结构,中医称为“发瘤”
表皮样囊肿	面部有一肿物,无黑点,囊壁中无皮肤附件者,则为表皮样囊肿
甲状舌管囊肿	可根据其部位和随吞咽移动等而做出判断。有时穿刺检查可抽出透明、微混浊的黄色稀薄或黏稠性液体
鳃裂囊肿	好发于胸锁乳突肌上 1/3 前缘,做穿刺抽吸时,可见有黄色或棕色的、清亮的、含或不含胆固醇的液体

2. 颌骨囊肿(临床表现和 X 线片为诊断依据)

(1) 牙源性囊肿

囊肿名称	诊断依据
根端囊肿	好发于前牙,囊肿内含有含铁血黄素和胆固醇结晶
始基囊肿	好发于下颌第三磨牙区和下颌支,组织来源于成釉器的星网状层发生变性
含牙囊肿	好发于下颌第三磨牙和上颌尖牙,X 线片显示:囊肿包绕牙冠的釉牙骨质界
角化囊肿	好发于下颌第三磨牙区和下颌支,扪诊时可有乒乓球样的感觉,并发出所谓羊皮纸样脆裂声,囊肿大多向颊侧膨胀,穿刺可见黄、白色角蛋白样(皮脂样)物质

(2) 发育性囊肿

囊肿名称	诊断依据
球上颌囊肿	侧切牙和尖牙之间,囊肿阴影在牙根之间,不在根尖部位
鼻腭囊肿	切牙管内或附近,切牙管扩大的囊肿影像
正中囊肿	切牙孔后,中缝的任何部位,圆形囊肿影像,也可发下颌正中
鼻唇囊肿	鼻底和鼻前庭内,软组织囊肿,X 线片不显影

【鉴别诊断】

相互鉴别即可。

【治疗设计】

主要采用手术摘除囊肿。

1. 囊肿只能行手术治疗,非手术治疗无效,发现后应尽早手术,避免囊肿逐渐增大后造成较大骨组织缺损、病理性骨折或影响较多牙齿而影响咀嚼功能。

2.有时颌骨囊肿伴有感染时,应先使用抗生素控制感染后再行手术。
特殊:甲状舌管囊肿需连同舌骨中份一起切除;舌下腺囊肿,需摘除舌下腺,口外型无需从口外切口切除囊肿。

实战演练

女,28岁
主诉:左舌下区肿胀1个月,左下后牙痛3周
现病史:1个月前无意发现左舌下区肿胀,无明显疼痛不适,与进食无明显关系。近3周来左下后牙食软糖痛,漱口后疼痛消失。
既往史:否认药物过敏史
家族史:无特殊
检查:左舌下区肿胀,黏膜表面浅蓝色,质软,无触痛,囊性感,穿刺可见淡黄色粘稠液体,可拉丝。左上6窝沟龋,深达牙本质深层。牙髓温度测试同对照牙,叩痛(-),不松动。全口牙石(+).余未见异常。

1.诊断:

主诉疾病:

- ①左舌下腺囊肿。
- ②左下6深龋。

2.主诉疾病的诊断依据:

- (1)舌下区肿胀,表面浅蓝色,质软,无触痛,囊性感。
- (2)穿刺可见淡黄色粘稠可拉丝液体。
- (3)左下6窝沟龋,深达牙本质深层,牙髓温度测试同对照牙,叩痛(-)。

3.主诉疾病的鉴别诊断:

- (1)口底皮样囊肿:多见于口底,触诊坚韧有弹性,似面团样。穿刺为乳白色豆腐渣样物。
- (2)中龋:洞深为牙本质浅层,牙髓温度测试同对照牙。

4.主诉疾病的治疗设计:

- (1)左舌下腺摘除术。
- (2)左下6充填治疗。

5.全口其他疾病的治疗设计:

- (1)全口洁治。
- (2)口腔卫生宣教。

二十三、口腔癌(助理不考)

(这部分看起来很难,出题比较简单)

【临床表现】

口腔癌分为外生型(菜花样)和溃疡型(火山口状),其中溃疡型较多见,临床提示癌变的一般有疼痛、出血、麻木和突然快速增长。

口腔癌分类主要按部位分,可分为:舌癌、牙龈癌、颊黏膜癌、腭癌、口底癌、唇癌、口咽癌、皮肤癌、上颌窦癌、中央性骨癌。



口腔癌

【鉴别诊断】

口腔鳞癌常发生溃疡,典型的表现为质硬、边缘隆起不规则、基底呈凹凸不平的浸润肿块,溃疡面波及整个肿瘤区,需与一般口腔溃疡鉴别:

1. 创伤性溃疡:此溃疡常发生于舌侧缘,与溃疡相对应处总有对应的刺激物。
2. 结核性溃疡:多数具有全身结核病。
3. 复发性口腔溃疡:有复发性、周期性、自限性的病史。

【治疗设计】

治疗方式分为手术切除、放射线治疗及化学治疗。

1. 早期口腔癌:如未见颈部淋巴转移,则单独使用手术或放射治疗均有不错的治疗成效。
2. 中、晚期的口腔癌:综合疗法。

实战演练

患者,男,63岁。右舌缘疼痛不适3个月。体检见右舌缘中部有一溃疡,呈火山口状,3 cm×3 cm大小,质地偏硬,深部有一浸润肿块,伸舌时偏向同侧。右颈上部触及1 cm×1 cm大小淋巴结,质中偏硬,活动,无压痛,边界清。

1. 诊断:

右侧舌癌。

2. 诊断依据:

- (1) 男,63岁。右舌缘疼痛不适3个月。体检见右舌缘中部有一溃疡,呈火山口状,3 cm×3 cm大小。
- (2) 质地偏硬,深部有一浸润肿块,伸舌时偏向同侧。
- (3) 右颈上部触及1 cm×1 cm大小淋巴结,质中偏硬,活动,无压痛,边界清。

3. 鉴别诊断:

- (1) 创伤性溃疡:此溃疡常发生于舌侧缘,与溃疡相对应处总有对应的刺激物。
- (2) 结核性溃疡:多数具有全身结核病。
- (3) 复发性口腔溃疡:有复发性、周期性、自限性的病史。

4. 治疗设计:

- (1) 手术治疗。
- (2) 颈淋巴清扫。
- (3) 化疗。

二十二、三叉神经痛(助理不考)

(题目比较简单,注意一定要有分支,注意原发性、继发性)

【诊断依据】(见到扳机点,针刺刀割撕裂样疼痛即可确定)

1. 疼痛部位:不超出三叉神经分布范围,常局限于一侧,多累及一支,以第二、三支最常受累。三叉神经分为三支:

- (1) 眼支:眼裂以上。
- (2) 上颌支:上颌骨位置口角以上包括口角。
- (3) 下颌支:下颌骨位置口角以下包括口角,同时耳屏也是这一支。

2. 疼痛性质:疼痛呈发作性电击样、刀割样、撕裂样剧痛,突发突止。

3. 诱发因素及“扳机点”:疼痛发作常由说话、咀嚼、刷牙、洗脸等动作诱发。

4. 体征:发作时可伴有同侧面肌抽搐、面部潮红、流泪和流涎,故又称痛性抽搐。



5.原发性和继发性的区别:继发性的三叉神经痛是身体有其他的神经症状如感觉功能、角膜反射、腭反射、运动功能有阳性体征(有问题)。

注:

检查内容	检查方法(了解)	阳性体征
感觉功能	可用探针轻划(触觉)与轻刺(痛觉),温度觉检查以试管盛冷热水试之	痛觉与温度觉均丧失而触觉存在时,可能是脊束核损害
角膜反射	请患者向一侧注视,用捻成细束的棉絮轻触角膜,由外向内,反射为双侧直接和间接的闭眼动作	刺激患侧角膜则双侧均无反应,而在做健侧角膜反射试验时,仍可引起双侧反应
腭反射	用探针或棉签轻刺软腭边缘,可引起软腭上提	一侧反射消失
运动功能	三叉神经运动支的功能为咬肌牵动的咀嚼、紧咬牙	三叉神经运动支的功能障碍表现为咀嚼肌麻痹,咬紧牙时咬肌松弛无力

【鉴别诊断】

- 1.舌咽神经痛:舌咽神经痛是一种出现于咽后壁、舌根的阵发性剧痛,疼痛部位易与三叉神经痛第三支疼痛相混淆。偶有舌咽神经痛和三叉神经痛合并存在者。
- 2.牙髓炎:有自发性疼痛、冷热刺激痛,有病源牙,牙髓活力敏感。
- 3.上颌窦炎:有鼻塞的全身症状,没有扳机点。
- 4.牙龈乳头炎:有牙龈乳头的红肿,没有扳机点。
- 5.干槽症:有拔牙史,牙槽窝空虚或有腐败坏死物质,无扳机点。

【治疗设计】

- 1.药物治疗。
- 2.理疗。
- 3.针刺疗法。
- 4.神经阻滞疗法。
- 5.射频电流经皮选择性热凝术。
- 6.酒精的神经干注射。
- 7.手术治疗:常用的有三叉神经周围支撕脱术。

实战演练

女,50岁。

主诉:右面部阵发性痛3年。

现病史:3年来右面部阵发性、针刺样痛,洗脸、刷牙及进食均可引起疼痛,与冷、热刺激无关,每次持续约半分钟,触摸口角区可引起疼痛,并向右下颌、右下唇放射。3年前外伤磕碰下前牙。2年前右下颌前牙开始变黑,偶感发胀,无肿痛。X线示右下1根尖周透射区边缘不清楚。

既往史:否认药物过敏史。

家族史:无特殊。

检查:面部无肿胀,张口度43mm,开口型无偏斜,无开口痛。双侧面部触觉对称,无压痛。按压右口角区可诱发右面部剧烈疼痛,疼痛持续约半分钟。右下1唇侧倾斜,牙冠完整,色灰暗,牙髓活力测验无反应,叩痛(±)。

1. 诊断:

- (1) 主诉疾病: 右三叉神经痛.(第 III 支)
- (2) 非主诉疾病: 右下 1 慢性根尖周炎

2. 主诉疾病的诊断依据:

- (1) 疼痛性质为阵发性疼痛。
- (2) 疼痛部位为右侧三叉神经第 III 支分布区。
- (3) 临床检查有“扳机点”,位于右口角区。

3. 主诉疾病的鉴别诊断:

牙痛和其他牙源性疼痛,牙髓炎引起的疼痛为持续性,夜晚疼痛加重,对冷热刺激敏感,存在病源牙。

4. 非主诉疾病的诊断依据:

- (1) 外伤史,牙冠变色,牙髓坏死。
- (2) X 线片显示右下 1 根尖周透射区边缘不清楚。

5. 主诉疾病的治疗原则:

- (1) 药物治疗,选用卡马西平(痛痉宁,酰胺咪嗪)。
- (2) 如无效,可选用封闭、神经撕脱或射频治疗。

6. 全口其他疾病的治疗设计:

- (1) 右下 1 根管治疗。
- (2) 右下 1 桩核烤瓷冠修复。

二十四、牙体缺损

很多同学觉得牙体缺损和牙外伤或者龋病差不多,所以在这里给大家强调一点,我们的诊断主要是看患者的主诉,就是患者想解决的问题。

【诊断依据】

牙体缺损是由于龋病、外伤、磨损、楔状缺损、酸蚀及发育异常等原因造成牙体硬组织不同程度的质地和生理解剖外形的损坏或异常。

【鉴别诊断】

- 1. 牙列缺损: 单颌或双颌牙列中缺失一颗牙齿到剩余一颗牙齿。
- 2. 牙列缺失: 单颌或双颌牙列中牙齿全部缺失。

【治疗设计】

轻度牙体缺损一般情况下多采用充填治疗,牙体缺损面积较大或需要加高恢复咬合者,应采用嵌体、全冠、桩冠等修复治疗。



案例分析

【病历摘要】

- 1. 患者,男,28 岁。
- 2. 主诉:要求补牙。
- 3. 现病史:患者 1 年前左上后牙疼痛于外院治疗后充填,3 日前充填物脱落,今日来我院就诊。
- 4. 全身情况:无。
- 5. 家族史:无特殊。
- 6. 检查:6 可见少量充填物,大面积缺损,叩诊(-),冷热无反应。
- 7. X 线片检查:已行根管治疗,恰填。

【答题要点】

1. 诊断: 6| 牙体缺损。

2. 诊断依据:

- (1) 男, 28 岁患者, 要求补牙。
- (2) 患者 1 年前左上后牙疼痛于外院治疗后充填, 3 日前充填物脱落。
- (3) 检查可见 6| 少量充填物, 大面积缺损, 叩诊(-), 冷热无反应。
- (4) X 线片检查: 已行根管治疗, 恰填。

3. 鉴别诊断:

- (1) 牙列缺损: 单颌或双颌牙列中缺失一颗牙齿到剩余一颗牙齿。
- (2) 牙列缺失: 单颌或双颌牙列中牙齿全部缺失。
- (3) 釉质发育不全: 呈对称性, 表面光滑。
4. 治疗设计: 因检查缺损面积较大, 故应行桩核冠修复。

实战演练

患者, 男, 57 岁。上颌后牙食物嵌塞, 要求进行冠修复。检查 6| 大面积银汞合金充填, 有部分脱落, 死髓牙, 叩(-)。全口牙龈红肿, 探诊后出血, 后牙区有附着丧失, X 线片检查: 6| 已行根管治疗, 恰填, 有牙槽骨吸收。

1. 诊断:

- (1) 主诉疾病: 6| 牙体缺损。
- (2) 非主诉疾病: 慢性牙周炎。

2. 主诉疾病的诊断依据:

- (1) 上颌后牙食物嵌塞, 要求进行冠修复。
- (2) 6| 大面积银汞合金充填, 有部分脱落, 死髓牙, 叩(-)。
- (3) X 线片检查: 6| 已行根管治疗, 恰填。

3. 非主诉疾病的诊断依据:

- (1) 牙龈红肿。
- (2) 探诊后出血。
- (3) 后牙区有附着丧失。
- (4) X 线片显示牙槽骨吸收。

4. 鉴别诊断:

- (1) 牙列缺损: 单颌或双颌牙列中缺失一颗牙齿到剩余一颗牙齿。
- (2) 牙列缺失: 单颌或双颌牙列中牙齿全部缺失。
- (3) 釉质发育不全: 呈对称性, 表面光滑。

5. 修复治疗设计:

6| 桩核冠修复。

6. 全口其他疾病的治疗:

- (1) 口腔卫生指导。
- (2) 洁治、刮治和根面平整。
- (3) 维护治疗。

二十五、牙列缺损

【诊断依据】

单颌或双颌牙列中缺失一颗牙齿到剩余一颗牙齿。

(注意题目中出现的一些特殊情况,如有龋坏的充填,牙髓炎的治疗,以及系带等一些小手术的实施,三度松动需要拔出,出现什么问题,解决什么问题,不要漏诊断、漏治疗)

【鉴别诊断】

相互鉴别。

【治疗设计】

1. 保证良好的口腔卫生,对牙石及牙垢进行清理。
2. 治疗和控制余留牙的牙体和牙髓疾病,有牙体病,应先做牙体缺损修补或牙髓治疗,有牙周病应对余留牙进行系统的牙周治疗,对不能保留的松动牙,残根冠予以拔除。
3. 对影响修复的软组织和骨突等进行处理。
4. 如有不良修复体存在,应先拆除不良修复体。
5. 根据缺牙的数目、部位、余留牙的健康状况、固位、支持条件、咬合关系、缺牙区牙槽嵴情况、患者的年龄和职业等,设计合适的牙列缺损修复方法,如固定义齿、可摘义齿等。必要时可辅助正畸治疗。



牙列缺损

案例分析

【病历摘要】

1. 患者,男,47岁。
2. 主诉:上前牙固定修复3年,现松动求治。
3. 现病史:3年前上前牙因外伤缺失,进行固定义齿修复。近2个月来固定义齿松动,咬合痛,进冷热饮食酸痛,口腔异味大。
4. 口腔检查:2|缺失,321|烤瓷固定桥,边缘均不密合。3|的远中和1|的近中邻面可探及继发龋,探诊酸痛。31|叩诊(+),牙龈红肿,无牙周袋。余牙健康,咬合正常。

【答题要点】

1. 诊断:

- (1) 主诉诊断:上颌牙列缺损(不良修复体)。(必须要有上下颌)
- (2) 非主诉诊断:31|继发龋。

2. 主诉疾病诊断依据:

- (1) 男,47岁。主诉为上前牙固定修复3年,现松动求治。
- (2) 口腔检查:2|缺失,321|烤瓷固定桥,31|继发龋。

3. 非主诉疾病诊断依据:

- (1) 321|烤瓷固定桥,边缘均不密合。3|的远中和1|的近中邻面可探及继发龋,探诊酸痛。
- (2) 31|叩诊(+),牙龈红肿,无牙周袋。余牙健康,咬合正常。

4. 鉴别诊断:

- (1) 牙体缺损:单个牙硬组织的缺损。
- (2) 牙列缺失:单颌或双颌牙全部缺失。

(3)迟萌牙:颌骨内有牙胚或未萌牙的存在。

5.治疗设计:

- (1)拆除不良修复体。
- (2)重新充填31|,321|烤瓷桥修复。

实战演练

患者,男,29岁。要求修复左上缺失后牙。3个月前拔除左上后牙残根,自觉影响咀嚼,要求修复。
检查:678 缺失,拔牙创已愈合,缺牙间隙无明显改变,牙槽嵴丰满度适中。对颌牙轻度伸长,无龋,不松动,叩诊(-),牙龈(-)。邻牙无明显倾斜。全口牙龈缘及龈乳头轻度水肿,探诊后出血,无牙周袋无附着丧失。

1.诊断:

- (1)主诉疾病:上颌牙列缺损。
- (2)非主诉疾病:慢性龈炎。

2.主诉疾病的诊断依据:

- (1)3个月前拔除左上后牙残根,自觉影响咀嚼,要求修复。
- (2)|678 缺失,拔牙创已愈合。

3.非主诉疾病的诊断依据:

- (1)牙龈缘及龈乳头水肿。
- (2)探诊后出血。
- (3)无牙周袋和附着丧失。

4.鉴别诊断:

- (1)牙体缺损:单颗牙硬组织的缺损。
- (2)牙列缺失:单颌或双颌牙全部缺失。
- (3)迟萌牙:颌骨内有牙胚或未萌牙的存在。

5.治疗设计:

主诉疾病的治疗设计:

- (1)混合支持式义齿。
- (2)5|RPI卡环。
- (3)应用大连接体连到牙弓对侧,设置两个间接固位体。
- (4)对过长牙微调。

6.全口其他疾病的治疗原则:

- (1)口腔卫生指导。
- (2)洁治、刮治和根面平整。
- (3)维护治疗。

二十六、牙列缺失

【诊断依据】

单颌或双颌牙列中牙齿全部缺失(第一诊断要写上下颌,注意一定要把第二诊断、第三诊断写清,如系带过低、上颌结节突出、骨尖)。

【鉴别诊断】

- 1.旧义齿存在的主要问题:



牙列缺失

- (1) 牙槽嵴吸收, 基托不密合。
- (2) 人工牙过度磨损。
- (3) 垂直距离过低。
- (4) 咀嚼效率低。

2. 义齿翘动、咀嚼不利的原因:

- (1) 长期戴用义齿, 牙槽嵴吸收, 基托不密合、固位差。
- (2) 义齿人工牙过度磨损, 垂直距离降低。

3. 全口义齿试排牙时如何验证正中关系是否正确:

- (1) 外耳道触诊, 检查两侧髁突是否后退。
- (2) 颞肌、咬肌扪诊, 检查两侧肌肉收缩是否有力、一致。
- (3) 检查人工牙咬合关系是否正常、上下中线是否一致、基托有无翘动、扭转。

【治疗设计】

1. 对尖锐的骨尖、骨突和骨嵴进行牙槽嵴修整术, 牙槽嵴过低时可行植骨术, 对突出的上颌结节和下颌隆突进行修整, 处理增生的黏膜组织, 如唇颊沟过浅就行唇颊沟加深术, 系带附着过高时需行系带成形术。
2. 进行全口义齿修复, 恢复颌位关系。
3. 可考虑种植覆盖全口义齿修复。
4. 可考虑种植固定修复。

病例分析

【病历摘要】

1. 患者, 女, 74 岁。
2. 主诉: 全口牙均脱落 3 个月求修复。
3. 现病史: 全口余留牙于 3 个月前均已拔除, 现无法进食, 面部变形, 未做过义齿修复。
4. 口腔检查: 颌面部左右基本对称, 唇部丰满度差, 面部下 1/3 变短, 张口下颌前伸, 稍偏左侧。全口无牙颌, 上颌牙槽嵴较高较宽, 下颌后牙牙槽嵴低平, 牙弓为方形, 上颌结节无明显倒凹。

【答题要点】

1. 诊断: 全口牙列缺失。
2. 诊断依据:
 - (1) 女, 74 岁。全口余留牙于 3 个月前均已拔除, 现无法进食, 面部变形。
 - (2) 颌面部左右基本对称, 唇部丰满度差, 面部下 1/3 变短, 张口下颌前伸, 稍偏左侧。
 - (3) 全口无牙颌, 上颌牙槽嵴较高较宽, 下颌后牙牙槽嵴低平, 牙弓为方形, 上颌结节无明显倒凹。
3. 全口义齿试排牙时如何验证正中关系是否正确:
 - (1) 外耳道触诊, 检查两侧髁突是否后退。
 - (2) 颞肌、咬肌扪诊, 检查两侧肌肉收缩是否有力、一致。
 - (3) 检查人工牙咬合关系是否正常、上下中线是否一致、基托有无翘动、扭转。
4. 治疗设计:
 - (1) 进行全口义齿修复, 恢复颌位关系。
 - (2) 进行种植覆盖全口义齿修复。
 - (3) 进行种植固定修复。

实战演练

女,65岁。

主诉:戴义齿后黏膜压痛3天。

现病史:全口牙缺失10年,2年前第二次全口义齿修复。最近3天戴义齿后黏膜压痛,不能咀嚼。发现舌背发白,无明显症状3个月。

既往史:否认全身系统性疾病和皮肤病史。否认药物过敏史。

家族史:无特殊。

检查:全口牙缺失,上下牙槽嵴较丰满。上、下颌弓大小及位置协调。上、下颌义齿贴合、固位好,人工牙排列位置正常,正中合后牙接触均匀、稳定,前牙覆合2mm。右侧下颌舌骨嵴处黏膜可见3mm×3mm溃疡,周围黏膜红肿。舌背部视诊见珠光白色网纹,未见充血糜烂。

1. 诊断:

(1) 主诉疾病:

① 上、下颌牙列缺失

② 创伤性溃疡

(2) 非主诉疾病:口腔扁平苔藓

2. 主诉疾病的诊断依据:

(1) 上、下颌牙列缺失:上、下无牙颌。

(2) 创伤性溃疡:

① 佩戴义齿。

② 咬合压痛。

③ 右侧下颌舌骨嵴处溃疡(基托缓冲区)。

④ 3mm×3mm 溃疡,周围黏膜红肿。

3. 非主诉疾病的诊断依据:

舌乳头萎缩,舌背部珠光白色网纹,未见充血糜烂。

4. 需与非主诉疾病鉴别诊断的疾病:口腔白斑

5. 主诉疾病的治疗原则:

(1) 溃疡部位相对应的义齿基托组织面缓冲处理。

(2) 溃疡局部药物治疗,消炎、止痛、促进溃疡愈合。

6. 全口其他疾病的治疗设计:

(1) 生活指导,忌食刺激性食物。

(2) 有症状时首先选择局部药物治疗。

(3) 定期复查。

第六考站

健康教育

考纲概况

考纲要求	项目名称	必考项目数量	分值	考试时间
健康教育	1.改良 BASS 刷牙法	1 项	3 分	3 min
	2.牙线使用指导			

一、改良 BASS 刷牙法

改良 BASS 刷牙法能够有效清除龈缘附近及龈沟内的菌斑,要求每日刷 2-3 遍,每次至少 2 分钟,每次都要刷到三个牙面。

操作步骤

1.手持刷柄,刷毛指向根尖方向(上颌牙向上,下颌牙向下)(图 2-1-85)。

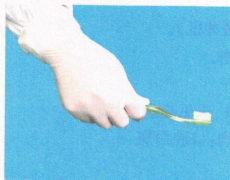


图 2-1-85 牙刷的握持

2.刷毛端放在直指龈沟的位置,约与牙长轴成 45°角。轻度加压使刷毛端进入龈沟(图 2-1-86、图 2-1-87)。

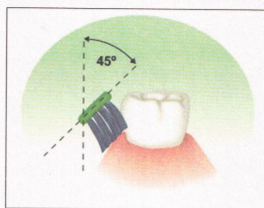


图 2-1-86 牙刷与牙体长轴呈 45°

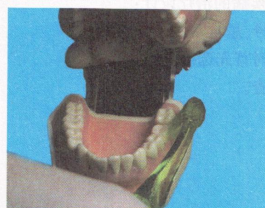


图 2-1-87 牙刷与牙体长轴呈 45°

3.从后牙颊侧以 2-3 颗牙为一组开始,以短距离(2 mm)水平拂刷颤动牙刷,勿使刷毛离开龈沟,至少颤动 10 次,然后将牙刷向牙冠方向转动,拂刷颊面(图 2-1-88、图 2-1-89)。



改良 BASS 刷牙法

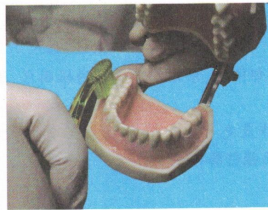


图 2-1-88 下颌后牙颊面

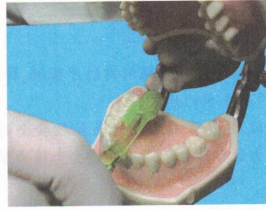


图 2-1-89 下颌后牙舌面

4. 将牙刷移至下一组 2~3 颗牙, 注意重叠放置, 在上、下颌牙弓的唇、舌面的每个部位重复拂刷。
5. 将牙刷竖放在前牙舌、腭侧牙面, 使刷毛垂直并指向和进入龈沟进行清洁 (图 2-1-90、图 2-1-91)。

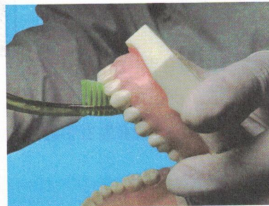


图 2-1-90 上颌前牙舌面

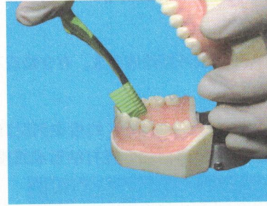


图 2-1-91 下颌前牙舌面

6. 紧压殆面使刷毛尖进入裂沟区来回颤动 (图 2-1-92)。

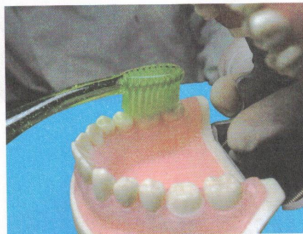


图 2-1-92 殆面



得失之间

得分点

1. 刷毛约与牙长轴成 45° 角, 轻度加压使刷毛端进入龈沟。
2. 以短距离水平颤动, 至少颤动 10 次。
3. 每次 2~3 颗牙, 注意重叠放置。

易出现的问题

1. 遗漏牙面。
2. 颤动次数过少。
3. 未重叠放置。

考官易问的问题

1. 优缺点:

优点:能去除龈缘附近与龈沟内的牙菌斑,特别是邻间区、牙颈部和暴露的根面区,适用于所有人群以及实施过牙周手术的病人。

缺点:操作较难,通常病人较容易和较安全的操作是先与牙长轴平行,然后稍作旋转,与龈缘成45°角。刷牙用力过猛可使短距离拂刷变为强力摩擦而损伤龈缘。

2. 适应证。

3. 刷牙时间和次数。

二、牙线使用指导

牙线的使用是口腔技能考试新增的项目,各位考生应重点掌握。

(一) 牙线种类


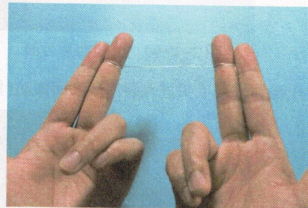
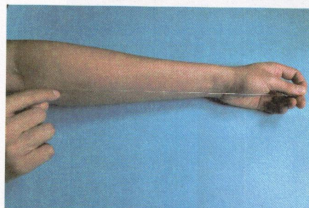
牙线是用尼龙线、丝线或涤纶线制成。有含蜡或不含蜡牙线,也有含香料或含氟牙线。



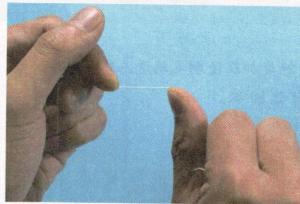
牙线使用指导

(二) 操作步骤

1. 取一段长约30-40 cm的牙线(约指尖到肘窝的长度),将两段各绕在左右手的中指上;也可以取一段长约20-25cm的牙线,将两端合拢打结形成线圈。

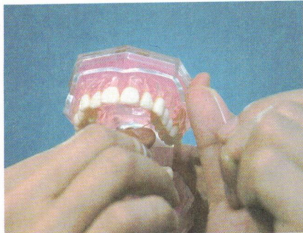


2. 牙线的清洁应按区段来进行,每一牙位进行清洁时,两手指指间牙线长度应在1.5 cm左右。



3. 清洁右上后牙时,用右手拇指及左手食指指腹绷紧牙线,然后将牙线通过相邻两牙接触点,同时拇指应在该牙颊侧协助撑开面部,以利操作。

4. 清洁左上后牙时,用左手拇指与右手食指指腹绷紧牙线,方法同上。

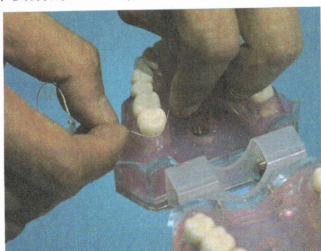


5. 清洁右上前牙时,用右手拇指及左手食指指腹绷紧牙线。手指伸直,指甲对指甲进行操作。清洁左上前牙时,用左手拇指及右手食指。

6. 清洁所有下牙时,可由两手食指执线,将牙线轻轻通过接触点。

7. 在通过任何两牙邻面接触点时,手指只需轻轻加力,使牙线达到接触点以下牙面,并进入龈沟底,清洁龈沟区。

8. 将牙线紧贴牙颈部并与之包绕,略成“C”型,使牙线与牙面接触面积尽量增大,然后上下牵动,刮除邻面菌斑及软垢。每个牙面上下要刷刮4~6次,直至牙面清洁为止。



9. 再以上述同样方法进行另一牙面的清洁。



得失之间

注意事项

1. 牙线通过邻面接触点时,不要用力过大,避免损伤牙龈。
2. 如果邻面接触点过紧不易通过牙线时,可牵动牙线在接触点以上做水平拉锯动作,逐渐通过接触点。
3. 将牙线从颊面方向取出,依次进入相邻牙间隙,逐个将全口牙邻面菌斑彻底刮除。
4. 每处理完一个区段的牙后,以清水漱口,漱去被刮下的菌斑。
5. 注意勿遗漏牙面,特别是最后一颗牙的远中面。
6. 使用牙线前应将手清洁干净。

考官易问的问题

牙线的作用:去除牙齿邻面的牙菌斑和软垢
使用时应注意的问题:轻加压,勿损伤牙龈,勿遗留牙面。