

## 第一章 口腔组织病理学



第一单元 口腔颌面部的发育（3-8周）胚胎期

### 第一节 鳃弓和神经嵴

**神经嵴细胞**来自外胚层（**外胚间充质**），形成牙本质、牙髓、牙骨质、牙周膜等（**除釉质外**）组织器官。（**神经嵴细胞和外胚间充质不分化为成釉细胞**）

- 1.胚胎第**3周**时，前脑的下端形成一个宽大的隆起，称**额鼻突**。
- 2.额鼻突出现六对圆柱状弓形隆起，称为鳃弓。鳃弓鳃沟是外侧体表标志，**内侧为咽囊**。**6对鳃弓（5对鳃沟）（胚胎4周）中，第1对最大称为下颌弓；第2对对称舌弓；第3对对称舌咽弓。**
- 3.**颈窦：第2鳃弓**，覆盖2、3、4鳃沟和3、4、5鳃弓并在颈部融合形成的腔。颈窦以后发育中是要消失的，如**未消失**形成颈部囊肿，如果囊肿与外部相通就是**鳃痿**。
- 4.**耳前窦道**：第**1鳃沟**和第**1、2鳃弓**发育异常。**与鼓室相通时成为瘘管。**

### 第二节 面部的发育（3-8周）

面部的发育始于胚胎第**3周**。（**额鼻突和下颌突，额鼻突和第一鳃弓形成口凹，即原口。第4周时上颌突也参与原口的形成。**）

**第24天（或第4周初）**下颌突形成**上颌突**

**4周末**，**中鼻突和侧鼻突**

**5周**形成**球状突（又叫做内侧鼻突）**，**面部突起形成完成**

**6、7周**开始联合，**8周**联合完成。

**面部是由下颌突、上颌突、侧鼻突和中鼻突（包括球状突）联合而形成的。**

第一时期：增殖期（3周以前）

第二时期：胚胎期 {3-8周（面部开始发育）}

第三时期：胎儿期（9周开始）

- 1.胚胎第**7~8周**面部各突起已**完成联合**，颜面各部分**初具人的面形**。
- 2.胚胎第**6周和第7周时**，各种致畸因子可形成**面部畸形**，畸形好发期间。
- 3.唇裂(6~7周):

◇ **单侧唇裂**：**（球上）** 单侧球状突与同侧上颌突未联合或部分联合所致

双侧唇裂：双侧球状突与同侧上颌突未联合或部分联合所致

上唇**正中唇裂**：**（球球）** 两侧**球状突**之间未联合或部分联合

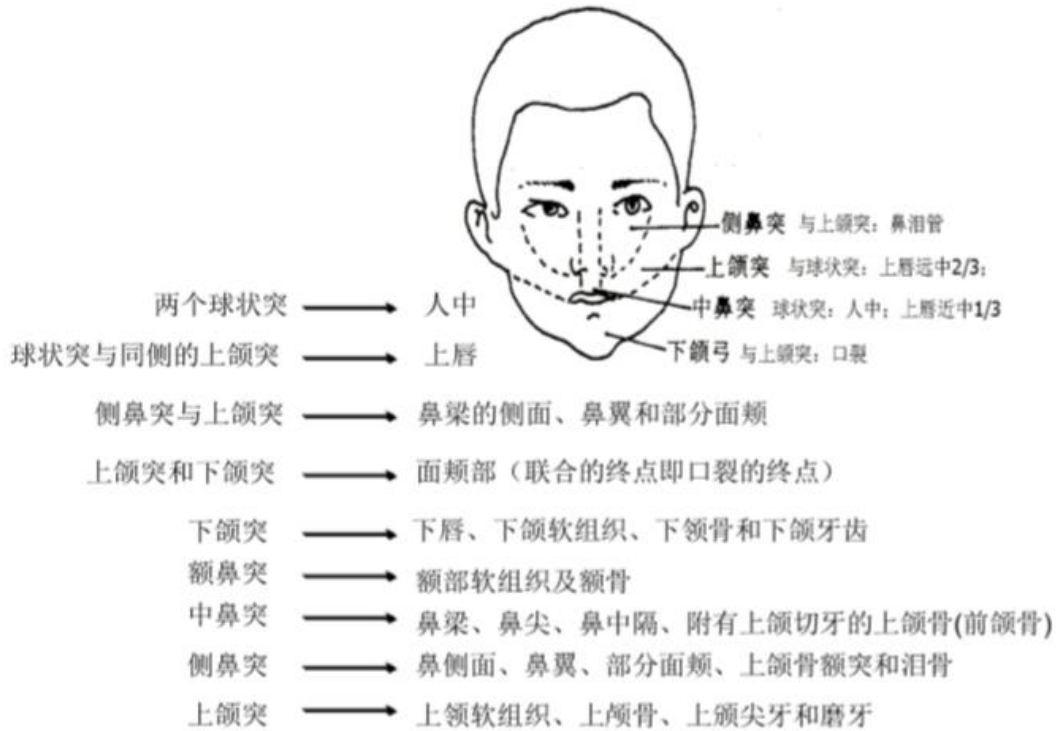
**下唇唇裂**：两侧**下颌突**在中缝处未联合

#### 4.面裂

**横面裂**：**上、下**颌突未联合或部分联合，口角-耳屏

**斜面裂**：上颌突及外侧鼻突未联合（**上侧**）

### ● 面部发育图示：



### 第三节 腭部的发育

1 腭的发育来自于**前腭突**（又叫原腭，来源于**中鼻突**，不是来源于球状突，仅参与）及**侧腭突**（又叫**继发腭**，占主要，来源于**上颌突**）

左右**侧腭突**在中缝处**自前向后**逐渐融合，联合，并与向下生长的鼻中隔发生融合，**这是口腔颌面部发育中唯一发生融合的部位。**，**前腭突与侧腭突**由**后向前**融合联合。

2 腭裂(9~12周) **6腭9融3月完**

**腭裂：**两个外侧腭突之间及其与鼻中隔之间未融合或部分融合（80%伴唇裂）

**上颌裂：**前腭突与上颌突及外侧腭突之间未联合或部分联合所致（前腭上）

#### 第四节 舌的发育（4舌6合7腺）

舌的发育在胚胎第4周开始，由第一、二、三和第四对鳃弓衍化而成。

1. 第一鳃弓→侧舌隆突（2个）+奇结节（1个）形成舌体（舌前2/3）（外胚层）；  
第二三四→联合突+鳃下隆突形成舌根（舌后1/3）（内胚层）。
2. 舌体和舌根分别形成，第6周融合成舌。
3. 奇结节最终被侧舌隆突盖住，未盖住，形成菱形舌，易引起口腔念珠菌感染，界沟中央的浅凹是奇结节发育的遗迹，盲孔。
4. 舌体表面覆盖着外胚层上皮，舌根表面覆盖内胚层上皮。
5. 舌是由三个胚层共同形成的。
6. 胚胎第七周，奇结节下方的甲状舌管发育成甲状腺，未退化甲状舌管囊肿，位置异常，异位甲状腺。

第五节 唾液腺发育（助理不考）（666,6周腮6末下，78舌12小，6月导）

唾液腺的发育主要是胚胎期间上皮和间充质相互作用的结果。

在大唾液腺，约在胚胎第6个月，实性的上皮条索中央变空，形成导管系统。末端膨大的部分将形成腺泡。

1. 腮腺在胚胎第6周开始发育，上皮芽最初形成处为腮腺导管的开口。
2. 下颌下腺在胚胎第6周末开始发育。
3. 舌下腺在第7~8周开始发育。
4. 小唾液腺发育较晚，约在胎儿12周。

第六节 上下颌骨的发育（7下8上）

1. 下颌骨发育自第1鳃弓，第7周时，细胞凝聚区分化出成骨细胞、出现膜内骨化，形成最初的下颌骨骨化中心。第10周时下颌骨发育基本完成。下颌骨至出生的继续生长主要受3个继发性软骨（也称生长软骨）和肌附着发育的影响。髁突软骨出现在胚胎第12周。
2. 上颌骨发育自第1鳃弓。胚胎第8周，鼻囊外侧的上颌带状细胞凝聚区开始骨化。
3. 第6周的时，出现下颌软骨，又叫Mekel软骨，仅起到支架作用，无功能

## 第二单元 牙的发育

### 第一节 牙胚的形成

- 1.在胚胎**第5周**，**原发性上皮带**形成，**第7周**向唇侧形成**前庭板**，向舌侧形成**牙板**。
- 2.**牙胚**是由**牙板**（外胚层）+邻近的外胚间叶组织而来，**牙发育的始基**，由**成釉器、牙乳头及牙囊**三部分组成。
- 3.**成釉器**来源于口腔**外胚层**（牙胚当中最先形成），**牙乳头及牙囊**来源于**外胚间叶**。
- 4.**乳牙牙胚**发生在**胚胎第10周**，**恒牙牙胚**形成于胚胎的第**4个月**。
- 5.成釉器可分为三个时期：**蕾状期、帽状期和钟状期**。
- 6.**蕾状期**（8周）：**无细胞分层，无功能**，立方状细胞和矮柱状细胞。
- 7.**帽状期**（9-10周）成釉器细胞已分化为三层：(1)外釉上皮层(2)内釉上皮层(3)星网状层：起营养和缓冲作用。但**没有形成牙体组织的功能**。**牙胚此期形成**。
- 8.**钟状期**（11-12周）成釉器细胞进一步分化为**四层结构**：(1)外釉上皮层外釉上皮与内釉上皮相连处称颈环(2)内釉上皮层(3)星网状层(4)**中间层**：在内釉上皮与星网状层之间，预示着成釉器开始有功能，与釉质的形成有关。
- 9.**牙乳头（帽状期）**：形成**牙本质和牙髓**；决定**牙齿形状**。
- 10.**牙囊（帽状期）**：形成**牙骨质、牙周膜和固有牙槽骨**。
- 11.**牙板结局**：牙板未变性消失的上皮团块，以上皮岛和上皮团的形式残留于颌骨或牙龈中，形成**上皮剩余（Serre 上皮剩余）**或**马牙**。有时残留的上皮可成为牙源性肿瘤或囊肿的上皮来源。
- 12.**外釉上皮细胞形态不变，立方状**。
13. **钟状晚期开始形成釉质**。

### 第二节 牙体及牙周组织的形成

- 1.内釉上皮分化形成成釉细胞，内釉上皮诱导牙乳头分化出成牙本质细胞。  
**前牙**的生长中心位于**切缘和舌侧隆突**的基底膜上，**磨牙**的生长中心位于**牙尖**处，**牙本质最先开始形成，其次是牙釉质**。冠部最外侧的牙本质基质即**罩牙本质**。
- 2.正常情况下每天分泌釉基质的厚度约为**4μm**，每两天之间基质的界限即为釉柱横纹。
- 3.釉质发育完成后**成釉细胞、中间层细胞和星网状层与外釉上皮细胞结合**，形成的一层鳞状上皮覆盖在**釉小皮（无结构）**上，称为**缩余釉上皮**（4层变一层）——**将来变为结合上皮**。

4. 牙髓是由牙乳头发育而来的。
5. 牙冠即将完成发育时，牙根开始发生，**内釉和外釉**上皮细胞在颈环处增生，形成**上皮根鞘**，上皮根鞘和邻近的外胚间叶细胞决定着将来牙根的数量、长度和形态等。上皮根鞘断裂形成了侧支根管。
6. **釉质矿化**分两步，第一步**30%**，第二步**96%**。
7. **牙本质的钙化是球形钙化。**

### 总结：

1. 成釉器的内釉上皮层→前成牙本质细胞→成牙本质细胞→牙本质(冠部)
2. 上皮根鞘连续断裂—侧支根管；未及时断裂—牙本质过敏；剩余在牙周膜内—M 上皮剩余。
3. 内釉上皮层和外釉上皮层在颈部合并成上皮根鞘，内釉上皮层→诱导成牙本质细胞→根部牙本质。
4. **颈环**往下长—上皮根鞘（诱导牙乳头形成**根部牙本质**）向牙乳头弯曲 45° 形成上皮隔，只牙根根的数量，剩下的上皮根鞘变成上皮剩余（M 上皮剩余）。
5. 成釉细胞、星网状层、中间层与外釉上皮形成缩余釉上皮(覆盖于釉小皮)。
6. 牙髓由牙乳头产生，只有牙本质包围后才叫牙髓。
7. **牙骨质**是**牙囊细胞**穿过断裂成网状的根鞘上皮，分化为成牙骨质细胞。

## 第三单元 牙体组织

### 第一节 牙釉质（来源于**外胚层**）

#### 一、牙釉质的理化特性

**釉质**是人体中**最硬**的组织，硬度是洛氏硬度**296**，是牙本质的**5 倍**，由占总**重量 96%~97%**的无机物以及少量有机物（不足**1%**）和水所组成。按体积计，其无机物占总**体积的 86%**，有机物占**2%**，水占**12%**。

	重量	体积
无机物	96-97	86
有机物	1	2
水	-	12

1. 牙釉质**矿化程度越高**，**牙釉质越透明**，透出牙本质颜色，故呈**淡黄色**。乳牙牙釉质矿化程度

低，透性差，故呈乳白色。

2. 牙釉质在**牙尖部(2.5mm)和切缘(2mm)处**最厚，乳牙牙尖厚度 1.3mm,向牙颈部逐渐变薄。
3. **咬合面裂隙**直径或宽度：**不能为探针所探入 15~75μm**。
4. 牙釉质中无机物占总重量的 96—97%，**有机物占 1%**，主要由蛋白质和脂类所组成，**基质蛋白**主要有**釉原蛋白、非釉原蛋白和蛋白酶**等三大类。
5. \*\*釉质的无机物几乎全部由  $\text{Ca}_{10}(\text{PO}_4)_6(\text{OH})_2$  组成。刚形成的时候是**碳磷灰石**。

## 二、牙釉质的结构特点及临床意义

### (一)釉柱

1. 牙釉质的**基本结构**是**釉柱**。在窝沟处，釉柱从釉牙本质界向窝沟底部集中（呈放射状）；近牙颈，釉柱几乎呈水平状排列。**釉柱直径约 4~6μm（外粗内细）**。

2. 釉柱横断面**光镜**下呈**鱼鳞状**排列。**电镜**下呈**球拍形**。（**光临电球**）

**两组晶体相交处呈现参差不齐的增宽—釉柱鞘。**

3. 釉柱在整个行程中并不**完全呈直线**，近表面的 **1/3** 一般较直，称为直釉；近釉牙本质界的 **2/3** 常扭曲绞绕，在牙尖及切缘处更为明显，称为**绞釉**。**绞釉可增强牙釉质的强度，抗剪切力**，以减少牙釉质折裂的机会。

4. **施雷格线**：横断面落射光的照射方向形成的，是由于釉柱横纵断面透光不同所致，在**釉质厚度的内 4/5**。

4. **无釉柱釉质**：**矿化程度最高**在釉质最内侧 **8μm**，首先形成的釉质和多数乳牙和恒牙表面 **20~100μm** 厚往往看不到釉柱结构。原因：没有经过托姆斯突而产生（**内未形成，外已退缩**）。

### (二)釉质牙本质界和釉质形成的相关结构

1. **釉质牙本质界**：由许多**小弧形线**连接而成，弧形线的**凸面突向牙本质**，凹面向着牙釉质。

2. **釉梭**起始于釉牙本质界突入牙釉质内的**纺锤状**结构，牙尖或切缘处较多见，**成牙本质细胞突起**末梢穿过釉牙本质界后被牙釉质包埋而成。

3. **釉丛**起始于釉牙本质界呈**草丛状**向牙釉质散开，高度约为牙釉质厚度的 **1/3（执业）**，**1/4-1/5（助理）**。

4. **釉板**：起自于表面，是垂直于牙面的薄层板状结构，呈**裂隙状**，**可能成为细菌扩展的途径**，是由于釉板内**含有较多的有机物**。

5. **生长线**：又叫芮氏线，釉质生长线在横磨片中，呈**同心环状**。**纵磨片牙尖环形 牙颈斜行**。

**釉柱横纹**：**每天**沉积的量—**4μm**。

5.在乳牙和第一恒磨牙的磨片上，常可见一条明显的间歇线，即**新生线**。由于当婴儿出生时，由于环境及营养的变化，该部位的釉质发育一度受到干扰所致。

6.**釉面横纹**是生长线到达釉质表面的部位，釉质生长线，新生线和釉面横纹都是与生长周期性发育相关。

7.**施雷格板**：用落射光观察牙齿纵切磨片时，可见宽度不等的明暗相间带，分布在釉质厚度的内4/5处，改变入射光角度可使**明暗带发生变化**，这些明暗带称为施雷格板。

## 第二节 牙本质

### 一、牙本质的结构特点

#### (一)牙本质小管

牙本质小管自牙髓表面向外呈**放射状**排列，在牙尖部及根尖部小管较直；在**牙颈部**则呈“~”形弯曲，靠近牙髓的一端**凸面向着根尖方向**。近髓端小管较直径约为 $2.5\mu\text{m}$ ，近表面约 $1\mu\text{m}$ 。近髓端和近表面**数目比 2.5:1。面积 16:1**

**限制板**：牙本质小管内侧壁的一层有机物，可**抑制牙本质的矿化**。

#### (二)成牙本质细胞突起

成牙本质**细胞突起**起自牙本质近髓腔处伸入到牙本质小管内，**常延伸至牙本质小管近髓端的1/3或1/2**。

#### (三)细胞间质

1.**管周牙本质**：成牙本质细胞突起周围牙本质，构成牙本质小管的壁，称矿化程度**高**。

2.**管间牙本质**：管周牙本质之间的间质，矿化程度**较低**。

3.**球间牙本质**：牙本质**矿化不良**时，矿质小球之间出现一些未矿化的牙本质，称为球间牙本质。

**矿化程度**：管周牙本质>管间牙本质>球间牙本质

4.**生长线**（5日生长线—冯艾布纳线）：是一些与牙本质小管垂直的间歇线纹，它表示牙本质发育和形成速率是**周期性变化的**（**每天 $4\mu\text{m}$** ）。

5.**托姆斯颗粒层**：根部牙本质透明层接近牙骨质处的一层**颗粒状未矿化区 $10-12\mu\text{m}$** 。

6.**前期牙本质**：在成牙本质细胞和矿化牙本质之间总有一层刚形成而尚未矿化的牙本质。

7. **欧文线**：生长发育受到**障碍时**，一条加重线。

## 二、牙本质的反应性变化

1.当牙发育至**根尖孔形成**时，牙的发育即告完成，此后形成的牙本质，称为**继发性牙本质**（1-1.5 μ m）。

2.冠部形成的第一层牙本质--**罩牙本质**--10-15μ m；根部--**透明层** 5-10μ m。两者之间—**髓周牙本质**。

3.**最早形成的牙本质**：罩牙本质的胶原纤维叫**科尔夫纤维**，表面**垂直**，与小管平行。（小平）

(一)**修复性牙本质**（**反应性牙本质**或**第三期牙本质**、不规则、骨样）

在病理情况下，如磨损、酸蚀和龋病等使牙本质暴露后，在与其**相对应的**髓腔壁上，新形成一些牙本质。（**牙本质小管少、不规则**）

(二)**透明牙本质**（硬化性牙本质）：当牙本质在受到磨损和较缓慢发展的龋刺激后，除了形成上述修复性牙本质外，也可能引起**成牙本质突起**变性，然后矿盐沉积**封闭牙本质小管**。

(三)**死区**：当牙因磨损、酸蚀或龋病等较**重**的刺激使牙本质小管暴露时，小管内的**成牙本质细胞突起**变性分解，小管**充满空气**，在镜下观察呈**黑色**，称为死区。

1.成熟牙本质重量的 70%为无机物，有机物为 20%，水为 10%。如按体积计算，无机物、有机物和水分的含量约为 50%、30%和 20%。

	重量 (721)	体积 (532)
无机物	70	50
有机物	20	30
水	10	20

2.牙本质疼痛的传递学说:传导学说，**流体动力学说**(目前**最被认可**)，神经传导学说。

### 第三节 牙髓

**细胞**：成牙本质细胞；**成纤维细胞(牙髓细胞)**；巨噬细胞；未分化的间充质细胞（干细胞）；

**树突状细胞—抗原呈递**；T 淋巴细胞

**牙髓细胞分层**(由外向内)：**成牙本质细胞层、乏细胞层 (weil)、多细胞层、髓核**

**间质**：**胶原纤维**：I 型和III型纤维按一定比例 55:45；**嗜银纤维**:III型胶原蛋白。

**功能**：**形成**、营养、感觉、防御修复，**不能定位**。

### 第四节 牙骨质



1.无机物 45-50%，有机物和水 50-55%

2.牙骨质无哈佛管，也无血管和神经。

3. 无细胞牙骨质分布于自牙颈部到近根尖 1/3 处。

细胞牙骨质常位于无细胞牙骨质的表面，或者细胞牙骨质和无细胞牙骨质交替排列，但在根尖部 1/3 可以全部为细胞牙骨质。牙颈部牙骨质完全没有牙骨质细胞。

4. 釉质牙骨质界相接的方式有三种:约 60%是少量牙骨质覆盖在牙釉质表面；约 30%是牙釉质与牙骨质端端相接；约 10%是牙釉质和牙骨质分离。（631）

5.牙骨质只新生不吸收，是由于细胞的存在，使得临床上拔牙困难。

6.牙骨质的分类：

无细胞无纤维牙骨质：牙颈部，无功能。

无细胞外源性纤维牙骨质：含有牙周膜的通纤维

有细胞固有纤维牙骨质：有修复能力

无细胞固有纤维牙骨质：不含牙骨质细胞

有细胞混合分层牙骨质：根尖部。

## 第四单元 牙周组织

1.牙周组织包括牙龈、牙周膜、牙槽骨和牙骨质。

2.牙龈没有粘膜下层分为游离龈、龈乳头和附着龈三部分。

3. 点彩：附着龈上，炎症时可消失。

4. 龈沟正常深度约 0.5~3mm。

5. 牙龈上皮的分类：

牙龈上皮：双有，有角化，有钉突

龈沟上皮：（龈谷上皮）无角化，有钉突

结合上皮：双无，无角化，无钉突

6.牙龈固有层中的纤维：龈牙组（最大）、牙槽龈组、环形组（最小）、牙骨膜组（唇舌侧）、越隔组（邻牙）。（龈谷越牙环）

7.牙周膜的正常厚度：0.15-0.38mm,在根中 1/3 最薄。

牙周膜中的主纤维：又叫穿通纤维或沙比纤维，一端埋入牙槽骨，一端埋入牙骨质。其他纤维

胶原纤维和耐酸水解性纤维。

8.牙周膜中的纤维：牙槽嵴组（邻面无，牙直立）、水平组（牙直立的主要力量）、斜行组（数量最多、力量最强）、根尖组（保护）、根间组。

9.牙周膜中的细胞（与牙髓细胞比，都有成纤维细胞；未分化间充质细胞）：成纤维细胞、成牙骨质细胞、M 上皮剩余（Malassez）、成骨细胞、破骨细胞（牙槽骨后出现，存在于骨吸收的凹陷内 howship 陷窝）、牙周膜干细胞。

10.牙槽骨的特点：高度可塑、不断改建、受压吸收、收牵增生

11.牙槽骨按其解剖部位从内到外可分为固有牙槽骨、松质骨和密质骨（唇侧薄）。

12.固有牙槽骨其上面有许多筛状小孔，为血管、神经的通道所以也称筛状板；在 X 线片上，固有牙槽骨显示为环绕牙根的白色阻射线，故又名硬骨板（只在 X 线上称）；束状骨。

12.牙槽骨一生中都在不断地进行着改建，牙槽骨具有受压力吸收、受拉力新生的特性，此为进行错畸形的矫治的理论基础。（另外就是牙骨质比牙槽骨硬）

## 第五单元 口腔黏膜

### 第一节 口腔黏膜的基本结构

口腔黏膜=上皮+固有层+黏膜下层（牙龈、硬腭、舌背无）

口腔黏膜的上皮为复层鳞状上皮，根据所在部位和功能的不同，分为角化和非角化复层鳞状上皮。口腔黏膜细胞成分有角质形成细胞（参与上皮的分化和增殖）和非角质形成细胞，以角质形成细胞为主。

#### （一）角化上皮（基棘颗粒角）

角化的复层鳞状上皮由深部至表面可分为四层：基底层、棘层、颗粒层、角化层。

- 1.基底层：一层，基底细胞与邻近的棘层具有分裂增殖能力，因此被称为生发层。
- 2.棘层：在上皮中是层次最多的细胞层，相邻细胞通过细胞间桥连接可达十几层细胞，生发层。
- 3.颗粒层：2~3 层扁平细胞，有嗜碱性透明角质颗粒。
- 4.角化层：最表层，正角化：核消失；不全角化：残留细胞核。
- 5.生发层=基底层+棘层，任何一层出现问题，生发层消失。

#### （二）非角化上皮

由深部至表面可分为基底层、棘层、中间层、表层。（基棘中表）

（三）非角质形成细胞（透明细胞）（在基底层生活的黑梅，开着朗逸，过着梅压力的生活）

名称	形态	分布	功能	来源
黑色素细胞	树枝状	基底层	产黑色素	神经嵴细胞
郎格罕斯细胞	树枝状	主要在棘层	与免疫有关	造血组织
梅克尔细胞	无树枝状	基底层	压力感受细胞	神经嵴或上皮细胞

1. **基底膜**：上皮和固有层之间的一层膜状结构 **1-4μm**，电镜下=透明板+密板+网板（最厚）

2. 上皮和基底膜之间以**半桥粒**连接。

3. 固有层致密，粘膜下层疏松。

## 第二节 口腔黏膜的分类

1. 口腔黏膜根据部位和功能可分为**三种类型**：**咀嚼黏膜（牙龈、硬腭）、被覆黏膜和特殊黏膜（舌背粘膜）。**

2. 口腔黏膜中**除咀嚼黏膜和舌背黏膜以外**均属**被覆黏膜（有黏膜下层）**，**仅被覆黏膜有黏膜下层。**

3. 唇：唇红**有角化（是唯一有角化的被覆黏膜）**，黏膜下层**没有唾液腺和皮脂腺**，故易干裂。

4. 颊：在口角后区可见成簇的粟粒状淡黄色小颗粒，即**异位皮脂腺**，称为**福代斯斑。**

5. 特殊黏膜是指**舌背黏膜（无黏膜下层）**，舌背黏膜向表面形成许多突起，称为舌乳头。

舌乳头按其形态可分为以下几种：

(1) **丝状乳头**：数目最多，**有角化**，无味蕾。遍布于舌背，**地图舌。**

(2) **菌状乳头（甜咸）**：数目较少，**无角化**，有味蕾。以舌尖和舌侧缘多见。**镜面舌、草莓舌。**

(3) **轮廓乳头（苦）**：体积最大，数量最少，味蕾的主要集聚地，**有角化。**

(4) **叶状乳头（酸）**：叶状乳头位于舌侧缘后部，**无角化。**

## 第六单元 唾液腺

### 第一节 唾液腺的基本结构

1. **唾液腺**主要包括**腮腺、颌下腺和舌下腺**三大对腺体，以及分布在口腔黏膜的固有层和黏膜下层的小唾液腺。

2. 根据腺细胞的形态和分泌物的性质，可将腺泡分为浆液性、黏液性和混合性三种。

**浆液性腺泡**：球形，胞浆**嗜碱性**，**酶原颗粒**，**α-淀粉酶**，分泌物稀薄。（**捡来的美元α**）

**黏液性腺泡**：**黏原颗粒**，分泌物较粘稠，胞浆**透明网状**，**微嗜碱性。**

**混合性腺泡**：**半月板（浆在黏表面）。**

## 二、唾液腺导管的结构特点

唾液腺导管分为三段，由腺泡端开始依次为**闰管**、**分泌管**和**排泄管**，管径由小到大。

### (1)闰管

闰管是导管**最细小**的终末分支部分，**直接与腺泡相连**，闰管细胞有可能发挥**干细胞**作用。

### (2)分泌管

分泌管与闰管相连，有垂直于基底面的纵纹是该管细胞的明显特征，因此又称为**纹管**。

这种结构使此段上皮细胞具有**主动吸收钠、排钾和转运水**的功能，在分泌物通过时可**调节唾液的量和渗透压**。

### (3)排泄管

排泄管连接分泌管，也可发挥**干细胞**作用。穿行于小叶间，又称作**小叶间导管**。

3.**肌上皮细胞**位于腺泡和小导管的腺上皮与基膜之间，腺泡和闰管之间，和形态扁平，有分枝状突起呈放射状包绕腺泡表面，又称为**篮细胞**。肌上皮细胞有**收缩功能**，协助腺泡或导管排出分泌物。通常一个腺泡一个。

4.**闰管细胞可分化为：腺泡细胞、纹管细胞、肌上皮细胞。**

5.闰管和纹管位于腺小叶内，**排泄管位于腺小叶之间。**

## 第二节 各唾液腺的结构特点

1.**腮腺**是人体**最大**的唾液腺，属**纯浆液腺**（**新生儿含有少量的粘液细胞**）。**小的淋巴结，大量脂肪。闰管长，分泌管多而短。**

2.**下颌下腺**，**唯一一个以浆液性腺泡为主的混合性腺**，分泌量最大 60%-65%，导管周围有**弥散淋巴组织**，**没有淋巴结**，有**3种腺泡**：浆液性、黏液性、混合性。

3.**舌下腺**属**混合性腺**，主要为**黏液性腺泡**（黏+混），**见不到纯浆液性腺泡，无闰管。**

4.小唾液腺分布在粘膜下层

纯浆液腺体：**腮腺、味腺**

纯黏液腺体：**舌腭腺、舌后腺、腭腺**

以浆液腺为主：**下颌下腺**

其余腺体都以**黏**为主。

## 第七单元 牙齿发育异常

1. **牙齿发育异常**大致可以分为：

**牙齿数目和大小异常**：包括少牙、无牙或多生牙

**牙齿形态异常**：（成釉器过度增生和过度卷叠，深入到牙乳头中）

双生牙、融合牙、结合牙、畸形舌侧尖、畸形中央尖、牙内陷等等

**牙齿结构异常**：牙釉质结构异常、牙本质结构异常、牙骨质结构异常等

**其他的异常**：牙萌出及脱落异常和牙变色

2. **牙釉质发育不全** **轻症时**，牙釉质厚度正常，牙面无缺损，或仅有很细小的凹陷，但颜色呈白色，不透明，**镜下釉柱鞘增宽、釉丛釉梭增多（与釉板无关）、生长线釉质表面横纹明显**。**重症**者牙釉质厚度明显**变薄**，仅为正常的 1/8—1/4，表面有带状、窝状或蜂窝状**凹陷**，有些甚至无釉质覆盖，颜色呈棕色或棕褐色。（**氟斑牙、先天性梅毒牙**）

3. **氟牙症**（斑釉、氟斑牙）在牙齿发育期间摄入过多的氟（高于 1ppm），主要见于恒牙列（6-7 岁之前高氟地区），乳牙少（胎盘屏障）。

**特点**：**耐酸不耐磨，很少发生龋坏，釉质表层过度矿化，深层矿化不良，釉柱有机物增多，釉质牙本质界弧形结构较正常牙更加明显。**（**同时有釉质发育不全的特点**）

**轻症**：部分牙面（主要是前牙）**白垩色斑点**，无光泽。

**中症**：所有牙的牙面被侵犯，易于磨损，部分出现**黄褐色斑点**。

**重症**：大部分牙或全部牙出现**广泛性的黄褐色斑点**，釉质发育不全，发生**实质性缺损**。

4. **先天性梅毒牙**：母婴感染，**梅毒螺旋体**，主要发生于**恒 1（哈钦森）和恒 6（桑葚）**，哈钦森切牙（上 1，切缘新月形凹陷），桑葚牙（mulberrymolars）牙尖缩窄，咬合面直径小于牙颈部直径，颗粒状釉质球团，呈桑葚状。（**同时有釉质发育不全的特点**）

5. **四环素牙**：（可通过胎盘屏障）**沿牙本质生长线沉着于牙本质内**。萌出时呈亮黄色，**暴露于光线后氧化，颜色变深**，呈灰色或棕色，色素终生存在。

胚胎 29 周至胎儿出生：乳牙变色；出生至 8 岁：恒牙变色。

6. **牙本质形成缺陷 II 型（遗传性乳光牙本质）**：为**常染色体显性**遗传病，萌出外形正常，**乳光的琥珀样外观**，釉质结构正常。**罩牙本质正常**，其他结构改变，**牙本质小管数量减少**，紊乱。**釉牙本质界呈直线，易剥脱**。

7. 畸形中央尖、畸形舌侧窝、牙中牙形成原因为成釉器的卷曲变形。

## 第八单元 龋病

龋是一种**牙硬组织的感染性疾病**，是由于**细菌**作用，**牙硬组织脱矿、有机物分解**，从而造成牙硬组织发生慢性进行性破坏性的一种疾病。

### 一、釉质龋

牙釉质龋按其发生的部位可分为平滑面龋和窝沟龋。

1 早期牙釉质龋，无明显缺损，病损呈**三角形（窝正滑倒）**，顶朝向釉牙本质界，淡棕黄色。典型的病变由里及表可分为**四层**：**透明层、暗层、病损体部、表层**。

**透明层**：由脱矿产生，在病损的**最前沿**，**孔隙容积**约为**1%（正常0.1%）**，

**暗层**：暗黑色，**脱矿和再矿化同时存在**，较透明层孔隙增加，孔隙容积约为**2%~4%**，

**病损体部**：**脱矿最严重**，约占釉质容积**5%~25%**，是釉质龋病变的主要部分。

**表层**：因脱矿和再矿化（唾液）而**相对完整**，孔隙容积约占釉质体积**5%**。

### 二、牙本质龋

镜下改变由里及表可分为下列**四层**：**透明层、脱矿层、细菌侵入层、腐败崩解层**。

**透明层（硬化层）**：最深层、最早出现的改变，**无细菌**，**脂肪变性**，**矿物盐沉积**，**病损最前沿**。

**脱矿层**：酸导致脱矿，但**尚无细菌进入**，有**死区**存在，与再矿化并存。

**细菌侵入层**：细菌侵入，小管扩张呈**串珠状**，可看到**坏死灶和裂隙**，**脱矿层和细菌侵入层统称软化牙本质**，临床上制备洞形时去。

**坏死崩解层**：最表层，完全破坏崩解。

### 三、牙骨质龋

好发于**老年人**，主要**沿穿通纤维进展**，也可沿**生长线和层板状结构**向牙骨质上下扩展。牙龈萎缩，牙根面暴露，根面龋。**小而浅，有大量细菌**。

## 第九单元 牙髓病

### 一、急性牙髓炎（来源于龋病）

急性牙髓炎多数由牙髓充血发展而来或为慢性牙髓炎的急性发作，常因深龋感染牙髓所致。

急性牙髓炎特点：

急性**浆液性牙髓炎（早期）**：血管扩张充血，通透性增加，**少量中性粒细胞渗出**，纤维蛋白渗

出，成牙本质细胞变性坏死。

**急性化脓性牙髓炎**（晚期）：牙髓中有**大量的中性粒细胞浸润**，牙髓**组织溶解、液化坏死**、形成**脓肿，热痛冷缓解**。

## 二、慢性牙髓炎

慢性牙髓炎是牙髓炎中最常见者。根据牙髓腔是否穿通将慢性牙髓炎分为慢性闭锁性牙髓炎和慢性溃疡性牙髓炎和慢性增生性牙髓炎（牙髓息肉）。

**慢性闭锁性牙髓炎**：**淋巴细胞、浆细胞、巨噬细胞**浸润；毛细血管增生，成纤维细胞增生活跃；**脓肿发生在髓角**，被**肉芽组织包裹**，**其他牙髓正常**，渗出不明显。

**慢性溃疡性牙髓炎**：**炎性渗出物，炎性肉芽组织**，表面有**钙化物沉积**。

**慢性增生性牙髓炎**：（牙髓息肉）**儿童与青少年**，

溃疡性息肉：表面**无上皮覆盖，暗红色**，易出血；

上皮性息肉：表面**有上皮覆盖**，炎症缓解，较坚实，**粉红色**。探之**不易出血**。

慢性牙髓炎	特点	组织病理
慢性闭锁性牙髓炎	非开放	含有肉芽组织为慢性牙髓炎特点
慢性溃疡性牙髓炎	穿髓孔较大，暴露的牙髓表面有溃疡形成	
慢性增生性牙髓炎	穿髓孔极大，龋洞内充满柔软红色息肉，探诊易出血	

## 三：牙髓变性

**牙髓钙化**：牙髓钙化原因：指牙髓组织有营养不良或组织变性，**钙盐沉积**，**髓石**：**见于冠髓**，钙化团块。**弥散性钙化**，见于**根髓**。唯一在牙髓病中**体位改变会出现疼痛**。

**成牙本质细胞空泡变性**：**稻草束样改变**

# 第十单元 根尖周炎

## 第一节 急性根尖周炎

（一）常见的排脓途径有：

- 1.经**黏膜下**或**皮下**排脓，此为最常见的排脓途径。
- 2.通过**根管自龋洞至口腔**，因其对周围组织破坏较小，故为理想的排脓途径。
- 3.沿**牙周膜自龈沟或牙周袋**排脓，多见于乳牙及有深牙周袋的牙。

（二）**急性浆液性根尖周炎**：**浆液**渗出，组织水肿

**急性化脓性根尖周炎**：**大量中性粒细胞**游出血管，**形成小脓肿**。

## 第二节 慢性根尖周炎

慢性根尖周炎常见类型是慢性根尖脓肿、根尖肉芽肿和根尖囊肿三种类型。

### 一、慢性根尖脓肿

慢性根尖脓肿又称**慢性牙槽脓肿**，根面粗糙不平，表面有脓性分泌，病变可分为无瘘型和有瘘型。肉芽组织的外周包绕着纤维结缔组织。**肉芽中央为坏死液化形成脓肿**。

**镜下**：**巨噬细胞、浆细胞、淋巴细胞、中性粒细胞、新生的血管**

**X线片**：**边界模糊，不规则透射影，周围骨质呈云雾状**。

上皮来源：**malassez 上皮剩余**；肉芽组织内；口腔上皮或皮肤表皮。

### 二：根尖肉芽肿（最常见）

炎症为主的增生，肉芽组织形成，周围有纤维组织包绕。镜下：**巨噬细胞、浆细胞、淋巴细胞、少量中性粒细胞，泡沫细胞（巨噬细胞吞脂质）**。**胆固醇晶体**被溶解呈针状裂隙。

**上皮可能来源于**：①**malassez 上皮剩余（最常见）**②**经瘘管口长入的口腔黏膜上皮或皮肤上皮**。

③**牙周袋上皮**。④**呼吸道上皮**，这种情况见于病变与上颌窦或鼻腔相通的病例。

**（马肤口袋会呼吸）**

### 三、根尖囊肿（最严重，不能回到肉芽肿）

根尖囊肿是颌骨内**最常见的牙源性囊肿**。相关牙拔除后，若其根尖炎症未作适当处理而继发囊肿，则称为残余囊肿。

上皮性根尖周肉芽肿向根尖周囊肿的**转化可通过以下方式**：

①**增生的上皮团、中心部分**由于营养障碍，**液化变性**，渗透压增高吸引周围组织液，使发展为囊肿；（中央液化）

②**增生上皮被覆脓腔**，当炎症减轻后变为囊肿；

③**被增生上皮包裹的炎性肉芽组织也可发生退变、液化**，形成囊肿。

四、**致密性骨炎**：常见于后牙，修复力强的表现。

## 第十一单元 牙周组织疾病

### 第一节 **慢性牙龈炎（边缘性龈炎）**

炎症局限于**游离龈和龈乳头**。沟内上皮的下方可见**中性粒细胞**浸润，再下方为大量的**淋巴细胞（主要为 T 淋巴细胞）**。**胶原纤维大多变性或丧失**，会出现反应性**增生**。



①**炎症水肿型**：发红，**肿胀光亮**，**松软**，点彩消失，**易出血**。结缔组织**水肿**，炎细胞浸润，毛细血管增生、扩张、充血。

②**纤维增生型**：牙龈缘**肿胀**，**坚实**，形成**假性牙周袋**，**结缔组织增生**成束，毛细血管增生不明显。

龈增生：纤维结缔组织增生、纤维增生

慢性牙龈炎	临表	病理
炎症水肿型	龈缘红肿、光亮、松软，易出血	组织水肿，毛细血管增生，大量中性粒细胞及慢性炎症细胞浸润。
纤维增生型	龈缘肿胀、坚实，不易出血	纤维组织增生成束，伴慢性炎细胞浸润。

## 第二节 剥脱性龈病损

剥脱性龈病损**不是一个单独的疾病**，牙龈的**发红及脱屑样病变**。镜下分为**疱型（天疱疮，类天疱疮）**和**苔藓型（扁平苔藓，红斑狼疮）**。

## 第三节 牙周炎（结合上皮破坏，牙周袋形成，牙槽骨吸收）

一、慢性牙周炎的发展过程:始发期、早期、病损确立期及进展期**四个阶段**。

慢性牙周炎	病理	表现
<b>始发期</b>	<b>大量中性粒细胞浸润</b> ， <b>牙龈胶原纤维开始破坏</b> （2~4天）	急性渗出性炎症
<b>早期病变</b>	<b>T淋巴细胞</b> ，胶原纤维 <b>破坏</b> 丧失 <b>60%~70%</b> ，结合上皮 <b>开始增生</b> （3周或更长时间）	牙龈炎
<b>病损确立期</b>	<b>B淋巴细胞也增生</b>	较浅的 <b>牙周袋</b> ， <b>无牙槽骨吸收破坏</b> ，是 <b>治疗的关键</b> 时期。（可逆）
<b>进展期</b>	<b>破骨细胞</b> 活跃	<b>深牙周袋</b> ， <b>牙槽骨发生吸收、破坏</b>

活动期牙周炎加重，静止期修复。

## 第十二单元 口腔黏膜病

### 第一节 口腔黏膜病基本病理变化

#### 一、过度角化和角化不良

名称	特点
过度正角化	细胞核消失，颗粒层明显和棘层增厚，嗜碱性透明角质颗粒
过度不全角化	残留的细胞核，粒层增厚不明显，
角化不良也称错角化	棘层或基底层内出现个别细胞或一群细胞发生角化

上皮异常增生：1、基底样细胞出现>1层，2、极性消失，3、棘层细胞角化。4、上皮 1/2 出现有丝分裂，5、细胞出现多形性，6、黏着力下降，7、核浓染，8、核仁增大，9、核浆比例增加，10、有丝分裂相增加，11、钉突呈滴状。12、层次紊乱。

#### 二、基底细胞空泡性变及液化

细胞内水分增多，胞体肿大，液化，致使基底细胞排列不整齐、消失，基底膜不清，此种病变常见于扁平苔藓和慢性盘状红斑狼疮。

#### 三、疱（黏膜或皮肤内贮存液体形成）

直径超过 5mm 为大疱；直径<5mm 为小疱；疱疹：小的水疱若聚集成簇。

疱	常见病
棘层内疱（基底层上疱）	天疱疮，病毒性水疱
基层下疱	良性类天疱疮、多形渗出性红斑

#### 四、糜烂和溃疡

糜烂：上皮浅层破坏，而未侵犯上皮全层时称为糜烂，糜烂面愈合后不遗留瘢痕。

溃疡：黏膜或皮肤因炎性坏死组织的崩解和脱落所形成的缺损称为溃疡，浅溃疡无瘢痕。深溃疡（累及黏膜下层）有瘢痕。

#### 五、棘层松解

细胞间桥溶解，在棘层形成裂隙或疱，棘层内疱。常见于天疱疮。

六、斑：黏膜和皮肤颜色异常，局限，大小不等，不高起，不变厚，没有硬度。

红色斑：为黏膜固有层血管增生，扩张及充血。

## 第二节 常见的口腔黏膜病病理

一、**口腔白斑**（中年男性，吸烟）**白斑只有伴有异常增生时才是癌前病变。**

口腔白斑：上皮**增生**，**过度正角化或过度不全角化**。**没有非典型细胞**。是口腔黏膜上出现的不能被擦去的白色斑块。白斑是一个临床病名，不包含组织学含义。**上皮单纯性增生是良性病变（仅比正常组织增厚）**，**重度上皮异常增生（癌前病变）**实际上就是原位癌。**原位癌是指上皮层内细胞恶变，而基底膜尚完整，未侵犯结缔组织。**

**病理变化：**

1.**过度正角化或过度不全角化**；2.**粒层明显**；3.**棘层增厚**；4.**基底层清晰**；5.上皮钉突伸长、肥厚，排列整齐；6.固有层和黏膜下层有少量炎细胞（淋巴细胞、浆细胞）浸润；7.可伴有上皮异常增生。

二、**口腔扁平苔藓 OLP**

本病好发于40~49岁的女性，病损好发于**颊黏膜**，其次为舌、唇和牙龈等黏膜，病变常为**对称性**分布。

病理变化：1.白色条纹**不全角化或黏膜区发红无角化**；2.棘层增生，少数萎缩；3.上皮钉突不规则延长，少数呈**锯齿状**；4.基底层液化变性形成**上皮下疱**(诊断标志)；5.**固有层淋巴细胞浸润带**(不达到黏膜下层)；6.上皮棘层、基底层、固有层可见**胶样小体**（Civatte小体，嗜酸性）。

三、**慢性盘状红斑狼疮 DLE**

红斑狼疮是**结缔组织病**的一种，慢性盘状红斑狼疮多为**女性**，年龄以20—40岁多见，病变主要发生于唇颊部的皮肤与黏膜，**下唇放射状条纹**。免疫蛋白沉积：**IgA或IgG**。多无全身性损害，先发生于皮肤的外露部位，面部的**鼻梁两侧**皮肤呈**鲜红色斑**，其上覆盖**白色鳞屑**，称之为**蝴蝶斑，角质栓塞**。

病理变化：1.上皮过度角化或不全角化，**角质栓塞**。2.粒层明显、棘层变薄；3、**基底细胞液化变性**。4、毛细血管玻璃样变，毛细血管扩张，**管周淋巴结浸润**(诊断标志)。5、胶原蛋白发生变性、纤维水肿、断裂。6.上皮基底区有翠绿荧光带，又称之为**狼疮带**。

四、**红斑（茎来特红斑）（血管扩张）**

口腔黏膜出现鲜红色，天鹅绒样斑块。**均质型（原位癌）**，**间杂型，颗粒型（原位癌，浸润癌已突破基底膜、少数上皮异常增生）**；**红斑易癌变**，不少红斑已经是**原位癌**，

病理变化：1.上皮萎缩；2.上皮异常增生；3.原位癌；4.早期浸润癌；5. **结缔血管扩张**。

#### 五、**天疱疮**(助理不考)

一种少见而严重的疱性、皮肤黏膜性疾病。**自身免疫性疾病**，发生于口腔黏膜者主要为**寻常型天疱疮**，临床有**周缘扩展现象**、**尼氏征阳性**。

病理变化：天疱疮的病理特征为**棘层松解和棘层内疱**形成。

**天疱疮细胞**（又称 **Tzanck 细胞**）这种细胞没有细胞间桥，细胞肿胀呈圆形，核染色深，常有**胞质晕**环绕着核周围。松解的**棘层细胞**周围见翠绿色的**荧光环**。免疫蛋白沉积：**IgA 或 IgG、IgM**。

#### 六、**良性黏膜类天疱疮**(助理不考)

病理变化：上皮松解，**基层下疱**。

直接免疫荧光检测，翠绿色的**荧光带**沿基底膜区伸展。

#### 七、**口腔黏膜下纤维化**(助理不考)（**槟榔**）

属于**癌前状态**，固有层结缔组织**胶原纤维玻璃样变**(纤维变性)。

临床表现：疱，溃疡，黏膜变白硬，触诊有纤维条索，张口受限。

#### 八、**念珠菌病**(助理不考)

病理变化：角化层或者上皮外 1/3 见到**菌丝、孢子**，PAS 染色为强阳性。棘层增生，角化层内有**微小脓肿**。

#### 九、**肉芽肿性唇炎**

肉芽肿性唇炎是梅-罗综合征的不完全型。

病理变化：镜下见上皮下结缔组织内有**弥漫性或灶性炎症细胞浸润**，主要见于血管周围，有**上皮样细胞、淋巴细胞及浆细胞**呈结节样聚集，有时**结节内有多核巨细胞**（**上皮、淋、浆、巨**），在结节中心部位**无干酪样坏死**。

#### 第三节 **艾滋病的口腔表现**(助理不考)

艾滋病的口腔表现：**毛状白斑**（棘层 1/3 **气球样细胞**，大量**病毒颗粒 EB**），念珠菌病，坏死性龈炎，牙周炎，Kaposi 肉瘤，非霍奇金淋巴瘤。

## 第十三单元 颌骨疾病(助理不考)

### 一、**颌骨骨髓炎**

以**金黄色葡萄球菌**和**链球菌**感染的化脓性炎症。

急性颌骨骨髓炎：有少量死骨形成，大量中性粒细胞浸润

慢性颌骨骨髓炎：大量死骨形成

慢性骨髓炎伴增生性骨膜炎：又叫 Garre 骨髓炎，无死骨，双层骨皮质。

慢性局灶性硬化性骨髓炎：20 岁以前的年轻人，无死骨，常见于下颌第一恒磨牙，又叫致密性骨炎。

结核性骨髓炎：上皮样、朗格汉斯组织细胞和炎细胞，结节中心见干酪样坏死，有时可见死骨形成。

## 二、骨纤维结构不良（骨纤维异常增殖症）

单骨多见，占 80%。X 线毛玻璃样改变。镜下：疏松的细胞性纤维组织代替了正常的骨组织，形成形态不一的幼稚骨小梁，这些优质的骨小梁中间缺乏连接，没有层板结构，似于 C、O、V、W 等英文字母的形态，骨小梁周围缺乏成排成骨细胞。

## 三、朗格汉斯组织细胞增生症

又称组织细胞增生症。

嗜酸性肉芽肿	汉-许克病	勒雪病
慢性局限性	慢性播散性	急性播散性
好发于儿童、青少年	好发儿童，3 岁以上	3 岁以内
多发于骨内、颅骨、下颌骨、肋骨，口腔多侵犯颌骨和牙龈	多骨性、骨外病变	不仅骨病变，还有内脏病变
常见牙龈肿痛、颌骨中大和牙松动	三大特征:颅骨损伤、突眼、尿崩	_____
X 线：溶骨	颅骨不规则穿凿样破坏	骨质明显破坏
嗜酸性粒细胞多见	大量泡沫细胞	大量朗格汉斯细胞（明细胞）

四、巨细胞肉芽肿：单纯刮治，很少复发。

# 第十四单元 唾液腺疾病

## 第一节 唾液腺非肿瘤性疾病

1、慢性唾液腺炎：以慢性化脓性唾液腺炎多见，多发生于下颌下腺及腮腺。进食加重，少量粘稠或咸味的液体。造影：主导管呈腊肠状，末梢导管呈点球状扩张。镜下：导管扩张，淋巴

**滤泡**；腺泡萎缩、消失而为增生的纤维结缔组织取代。

## 2、慢性复发性腮腺炎：

主要在 3-6 岁，反复肿胀，**胶冻样脓液**，造影：末梢导管**点球扩张**，镜下导管**囊状扩张**，**淋巴滤泡**，**腺泡萎缩**。

3、**慢性硬化性下颌下腺炎（Kuttner 瘤）**：慢性进行性炎症，伴有**纤维化**和**无痛性肿胀**；粘稠的脓性分泌物；造影：**腺泡消失和导管扩张**；导管周围纤维化，结缔组织增生，并伴有**玻璃样变性**；腺泡萎缩被**淋巴细胞取代**，**鳞状化生**。IgG4 阳性浆细胞。

4、**坏死性唾液腺化生**：**良性病变**。好发于腭部，软硬腭交界处。火山口样溃疡，深达骨，骨不破坏，病程 6~8 周，可自愈。镜下：**假上皮瘤样增生**，**腺小叶坏死**，**鳞状细胞化生**，化生的鳞状细胞形态较一致，无核异形性或间变。溃疡中心坏死，周围黏膜充血。病程 6~8 周，可自愈。坏死：腺小叶坏死，腺泡壁溶解消失，黏液外溢形成**黏液池**。腺导管上皮鳞状化生，形成大小不等的**上皮岛**。

5、**舍格伦综合征**：**眼干、口干、伴有类风湿关节炎**。40 岁以上的中年女性多见。诊断：**唇腺活检**。造影：主导管扩张边缘不整，**羽毛状或花边状**，末梢导管呈**点状、球状或腔状**。

镜下：**从小叶中心开始，形成淋巴滤泡**，腺泡消失，**小叶外形轮廓仍保留**。腺小叶内**缺乏纤维结缔组织修复**。

## 第二节 唾液腺肿瘤

一、免疫组织化学在唾液腺肿瘤中的应用价值(助理不考)

免疫组织化学技术常用于唾液腺肿瘤鉴别诊断的有：

Calponin、S-100 蛋白、肌动蛋白、肌球蛋白：用于肌上皮细胞肿瘤的鉴别

细胞角蛋白：用于未分化癌与恶性淋巴瘤和其他肉瘤的鉴别

CEA 和甲状腺球蛋白：用于原发腮腺腺癌和转移性甲状腺癌的鉴别

线粒体：用于大嗜酸性粒细胞分化的肿瘤的鉴别

### 二、**多形性腺瘤（混合瘤）（最常见）**

(一)临床表现：大唾液腺中以**腮腺**（80%）最多见，下颌下腺次之，小唾液腺以**腭部**最多见。

诊断：**肿瘤无痛生长缓慢**，**扪诊呈结节状**，可活动。含黏液透明，见浅蓝色透明的软骨样组织或黄色角化物。

(二)病理改变：**结构的多样性**（**腺上皮、肌上皮、黏液软骨样组织**）

来源于闰管或闰管储备细胞。

三、**腺淋巴瘤**（Warthin 瘤，淋巴乳头状囊腺瘤）：是良性肿瘤，位于腮腺下极。由**上皮和淋巴样组织**构成。（**上皮淋巴在我心**）

四、**嗜酸性腺瘤**（良性肿瘤），又称**大嗜酸性粒细胞腺瘤**（大量嗜**伊红颗粒**：磷钨酸苏木精（PTAH）染色**阳性**）。主要发生于腮腺，也可下颌下腺。

“**明细胞**”（**空泡状**，一个或多个核仁）。“**暗细胞**”（胞质内有鲜明的嗜伊红染色，核小）。细胞排列分三型：**小梁状、实性、片状性**（**消食片**）

也可见**微囊、导管状和腺泡状结构**（**味道鲜**）

（**嗜腺不好，明暗不分，吃粒小实片，微导管**）

五、**基底细胞腺瘤**：75%发生于腮腺，上唇多见。基底样细胞肿瘤细胞，缺乏黏液软骨样成分，生长缓慢的**无痛性肿物**。**周围组织呈栅栏状排列**。细胞排列分4型：**梁状、实性、管状和膜性结构**（**粮食管够么**）

六、**恶性多形性腺瘤**（多形性腺瘤癌变）

上皮性成分的恶变。占唾液腺肿瘤的1.5%~6%，占其恶性肿瘤的15%~20%。

长期存在的肿块**生长突然加快**（**最典型的临床表现**），如果浸润神经和周围组织，可伴有**头痛、面瘫、固定和溃疡形成**。癌变部分组织呈污灰色或渔网状。

最常见：低分化腺癌。1：非侵袭性癌：多形性腺瘤内；2：微侵袭性癌：向周围浸润 $\leq 1.5\text{mm}$ ；

3：浸润性癌：侵入周围 $> 1.5\text{mm}$  远处转移（淋巴结、肺和骨）

七、**腺泡细胞癌**

唾液腺恶性上皮性肿瘤，含**微嗜碱性酶原颗粒**

镜下见肿瘤实质细胞：1.**腺泡**样细胞 2.**闰管**样细胞 3.**空泡**样细胞

4.**透明**细胞 5.**非特异**性腺样细胞

肿瘤细胞排列为四种组织类型：①**实体**型（50%）；②**微囊**型（30%）；③**滤泡**型（15%）；

④**乳头囊状**型（5%）。

（**腺泡细胞癌用碱来的酶原，购买了非特异性牌，透明空管样腺泡，并把他们排列成实微滤乳的型状**）

八、**黏液表皮样癌**（中间细胞站过来）

黏液表皮样癌是唾液腺肿瘤中**最为常见**的**恶性肿瘤**，其发病率在唾液腺癌中居首位。

女性比男性多见，腮腺和腭部最为多见。

高分化者表现**低度恶性**（粘液细胞 50%），**中分化者**为**中度恶性**，**低分化者**为**高度恶性**（10%）。

病理改变：镜下由三种细胞成分构成：**黏液细胞、表皮样细胞和中间细胞**。

### 九、**腺样囊性癌（圆柱瘤）**

基底细胞样肿瘤，占唾液腺恶性肿瘤的 28%，**早期侵及神经**。

以腮腺和腭腺多发，舌下腺（发生肿瘤首先考虑）。

肿瘤实质细胞：1.导管内衬上皮细胞；2.变异肌上皮细胞

三种组织类型：1.腺性（**筛状**）型：经典型**筛孔藕断面**，筛孔内充满**嗜酸或嗜碱性**黏液样物质

2.管状型：小管状或条索状；

3.实性型：大小不等的上皮团，预后差。

**（腺样上神经，却反过来被神经打成像藕一样的筛孔，密密麻麻的管又被填的实实在在）**

### 十、**多形性低度恶性腺瘤**（终末导管癌，小叶癌）

主要发生于小唾液腺的腭部，约 60%。

特征：1.细胞形态一致性：**肌上皮细胞、导管上皮细胞**。

2.组织结构的多样性：小叶状、乳头状或乳头囊状、筛状、条索状、小导管样。

3.**浸润性生长**、低转移潜能。

特点简记：

1.**舍格伦综合症**：眼干、口干加结缔组织病小叶轮廓存在，被纤维组织所替代。

2.**多形性腺瘤**：上皮导管样结构、**黏液样区域、软骨样区域**。

3.**腺样囊性癌**：**神经浸润早**，分为：**筛孔、管状、实性型**。

4.**黏液表皮样癌**：**黏液细胞、表皮样细胞、中间细胞**。

5.**腺淋巴瘤**：腺上皮和**淋巴样间质**。

6.**恶性多形性腺瘤**：多形性腺瘤含有恶性成分。

7.**基底细胞腺瘤**：瘤细胞为**基底样细胞**，排列成**实性、梁状、管状和膜性结构**。

8.**腺泡细胞癌**：镜下见肿瘤实质细胞有**腺泡样细胞、闰管样细胞、空泡样细胞、透明细胞**和**非特异性腺样细胞**，细胞内内含微嗜**碱性酶原颗粒**，肿瘤细胞排列为四种组织类型：即**实性型、微囊型、滤泡型和乳头囊状型**。

9.**嗜酸性腺瘤**：由胞质内含大量特征鲜明的嗜伊红颗粒的上皮细胞(大嗜酸性粒细胞)构成的唾液腺良性肿瘤，可见明、暗细胞。

\*\*唾液腺肿瘤主要来源于闰管和排泄管的储备细胞。



## 第十五单元 口腔颌面部囊肿

**囊肿**：非脓肿性病理性囊肿，囊壁包绕。大多数有上皮衬里，少数没有上皮衬里（假性囊肿，外渗性囊肿）。

### 第一节 牙源性囊肿

牙源性囊肿的衬里上皮来源于牙源性上皮剩余，主要有：

牙板上皮剩余/serres 上皮剩余	发育性根侧囊肿、牙龈囊肿、牙源性角化囊性瘤
缩余釉上皮	含牙囊肿、萌出囊肿、炎症性牙旁囊肿
Malassez 上皮剩余	根尖周囊肿、残余囊肿、炎症性根侧囊肿

一、**含牙囊肿**又称滤泡囊肿，若位于软组织时，称为**萌出囊肿**。含牙囊肿内囊腔内一定含有一个牙齿（严格说是**牙冠**），但是含有牙齿的囊肿或病变并不一定都是含牙囊肿。因此不能仅仅通过 X 线表现做含牙囊肿的诊断。以下颌第三磨牙区最常见，其次为上颌尖牙区，囊壁附着于牙颈部，即釉牙骨质界，囊内含淡黄色透明液体。**上皮衬里很薄，无角化。**

二、**根尖周囊肿**：属于**炎症性囊肿**，炎症浸润细胞主要为**淋、巨、浆、大量中性粒细胞**以及泡沫状吞噬细胞。技术能内衬上皮为**无角化的复层鳞状上皮**，可见含铁血黄素，**泡沫细胞和胆固醇结晶裂隙和透明小体**。组织来源多为 **Malassez 上皮剩余**。

### 第二节 非牙源性囊肿

一、**鼻腭冠囊肿**：鼻腭管上皮剩余，腭中缝，可见**血管神经**。

二、**鼻唇（鼻牙槽）囊肿**：**牙槽突表面近鼻孔基部软组织内**：囊肿增大——**鼻唇沟消失**，鼻翼抬高，鼻孔变形。囊壁皱褶状衬里：无纤毛假复层柱状，黏液，杯状细胞。

三、**球状上颌囊肿**：**上 23 牙根之间**。X 线：界限清楚，**倒梨形**。

四、**鳃裂囊肿（颈部淋巴上皮囊）**

来源于鳃裂或 Y 咽囊的上皮剩余，不复发可癌变。

常位于颈上部近下颌角处，**胸锁乳突肌上 1/3 前缘**。柔软，界限清楚，可活动。囊腔内含有**黄绿色或棕色清亮液体、浓稠胶样、黏液样物**。纤维囊壁内含有**大量淋巴样组织**并形成**淋巴滤泡**。

注：**第一鳃裂囊壁缺乏淋巴样组织**。

五、**甲状舌管囊肿**

甲状舌管囊肿是胚胎发育时期甲状舌导管不消失或发育异常所导致的囊肿。常位于颈部中线或

近中线处，以**甲状舌骨区**发生者最多见，波动感。能随吞咽上下活动，囊内容物为清亮，黏液样物质，囊壁内可见**甲状腺或黏液腺组织**。

六、**黏液囊肿**：**下唇黏膜**，潜在者（**淡蓝色，易复发**），

**外渗性**：外伤，**无衬里上皮**，**80%**；

**潴留性**：阻塞，**有衬里上皮**。

七、**舌下囊肿（蛤蟆肿）**：**淡蓝色**，舌下区，主要是外渗性。

## 第十六单元 口腔颌面部肿瘤

### 第一节 牙源性肿瘤

#### 一、**成釉细胞瘤**

生长局部侵袭性（**临界瘤**），**最常见**（占牙源性 60% 以上）的**良性上皮性肿瘤**，

4 种变异型：**实性/多囊型**、骨外/外周型、促结缔组织增生型、单囊型。

来源于 5 种上皮：**成釉器**、Malassez 上皮剩余、Serres 上皮剩余、缩余釉上皮以及牙源性囊肿的衬里上皮。注：根尖周囊肿不会转变为成釉器细胞瘤。

#### 1) **实性/多囊型**：**（经典的骨内型）**

部位：**下颌磨牙区**和**下颌升支部**，**囊壁内可见黄色或褐色液体**。

X 线：**单房或多房性**，界限清楚，硬化带，可见牙根吸收，锯齿状。

周边：**立方或柱状细胞**，核呈**栅栏状（同牙源性角化囊性瘤）**排列并远离基底膜。

中央：**呈多角形或星形**，类似于**星网状层细胞**。

#### **6 种细胞类型**：**（绿葱，基棘颗角）**

1: **滤泡型**：肿瘤形成**孤立性上皮岛**，**极性倒置**。

2: **丛状型**：肿瘤上皮增殖呈**网状连接**的上皮条索，**间质囊性变**。

3: **棘皮瘤型**：肿瘤上皮岛内呈现广泛的鳞状化生，有时见**角化珠**。**（记住）**

4: **颗粒细胞型**：肿瘤上皮细胞有颗粒样变性，嗜酸性颗粒。

5: **基底细胞型**：肿瘤上皮**密集成团**，呈树枝状

6: **角化成釉细胞瘤**：肿瘤内出现广泛角化**（罕见）**

2) **骨外外周型**：发生于**牙龈或牙槽黏膜**，不复发。

3) **促结缔组织增生型**：结缔组织显著增生，胶原丰富，排列成扭曲的束状，可见**玻璃样变**。

#### 4) 单囊型：（三型）

**I型**：单纯囊性型，囊壁仅见上皮衬里。

**II型**：伴**囊腔内瘤结节增殖**，瘤结节多呈**丛状型成釉细胞瘤**。（与多囊丛状相似）

**III型**：肿瘤的纤维**囊壁内**有**肿瘤浸润岛**，可伴或不伴囊膜内瘤结节增殖，囊壁可见上皮**下玻璃样变或透明带**。

#### 二、**牙源性角化囊肿**（来源于牙板上皮剩余，Serres 上皮剩余）

良性肿瘤，多见**单囊或**（多囊占 10%），发生于**下颌磨牙区及升支部**，沿颌骨前后方向生长，**舌侧膨隆**。

X 线：单房或多房性透射区，边缘呈扇形切迹，边界清楚。囊内可含牙，牙根可有吸收。

**囊壁较薄**，囊腔内常含有**黄白色发亮的片状物**或干酪样物质，较稀薄，呈淡黄色或血性液体。

①衬里上皮为**较薄**，**5~8 层**细胞组成，一般**无上皮钉突**；表面呈波浪状或皱褶状；

②棘细胞层**较薄**，基底细胞呈**栅栏状排列远离基底膜**（同成釉细胞瘤）；

③纤维组织囊壁内有时可见**微小的子囊和**（或）**上皮岛**

**五种原因高复发**：**1：囊壁薄、难摘；2：残留上皮高增殖；3：微小子囊卫星囊；4：生长局部侵袭性；5：口腔黏膜增值**

#### 三、**牙源性钙化上皮瘤**（Pindborg 瘤）（**钙上点酸淀心了**）

X 线：不规则**透射区**内含大小不等的**阻射性团块**，常与未萌牙的牙冠部相邻近。

多边形上皮细胞，呈片状或岛状。

组织学：圆形**嗜酸性均质物质**（**刚果红染色、硫代黄色 T**），分布于细胞之间。**淀粉样物质**内常发生钙化，钙化物呈**同心圆**沉积。

#### 四、**牙源性钙化囊性瘤**：**影细胞（钙囊影）**，影细胞不着色

#### 五、**牙源性腺样瘤**（**牙牙，上山采鲜红的玫瑰花先给女人**）

10~19 岁**女性**，好发于上颌尖牙区（**上 3**）。X 线：含淡黄色胶冻样物质、血性液体、可含牙。

①**结节状实性细胞巢**：**玫瑰花样结构**。

②**腺管样结构**。

③**梁状或筛状结构**。

④**多边形、嗜酸性鳞状细胞组成的小结节**

#### 六：**成釉细胞纤维瘤**：

上皮和间充质同时增生，不伴有牙釉质和牙本质的形成，是一种混合性的牙源性肿瘤。

## 七、牙瘤（错构瘤）

牙瘤组织排列结构不同而分为**混合性牙瘤**和**组合性牙瘤**，混合性牙瘤多好发于**下颌双尖牙和磨牙区**，**组合性牙瘤**多好发于**上颌切牙—尖牙区**；**混合性牙瘤由排列紊乱、相互混杂的牙釉质、牙本质、牙骨质和牙髓所构成，无典型排列的牙结构**，而组合性牙瘤由排列有序的牙釉质、牙本质、牙骨质和牙髓所组成，如同正常牙的排列方式。

八、**牙源性粘液瘤**：含大量淡蓝色的粘液

九、**良性成牙骨质细胞瘤**：良性，可形成牙骨质，**与牙根相连**。

十、**骨化纤维瘤**：好发下颌，界限清晰，伴硬组织形成，中央不透光，钙化点，大量胶原纤维，**骨小梁周围有成骨细胞**。

### ➤ 肿瘤总结

**牙源性钙化囊性瘤**（牙源性钙化囊肿）：**影细胞，影细胞不着色（钙囊影）**

牙源性腺样瘤：上颌尖牙区，**玫瑰花样**结构，管状和腺状

牙源性钙化上皮瘤（Pindborg）：嗜酸性物质**淀粉样**物质，**同心圆**排列

牙瘤：由牙本质、牙骨质、牙髓、牙釉质构成（组合性、混合性）

牙源性角化囊肿：囊壁薄和**卫星囊**

成釉细胞瘤：滤泡型和丛状型

成釉细胞癌：比瘤多非典型核分裂

良性成牙骨质细胞瘤：牙骨质样组织，成牙骨质样组织，与牙根相连

牙源性黏液瘤：瘤细胞间有大量**淡蓝色黏液**基质

成釉细胞纤维瘤：肿瘤由**上皮和间充质**两种成分组成

骨化纤维瘤：镜下大量胶原纤维构成 排列呈漩涡状

### 牙源性肿瘤总结

钙囊影，钙上淀心了。

角子和成釉细胞瘤兄弟（滤泡和丛状）上山采了腺红玫瑰花。

要送给有结构排列有序的组合性牙瘤，混合性牙瘤因为自己的无结构紊乱而沮丧。

上皮和间充质时不可分割的，他们只为成釉细胞纤维瘤服务。

成釉细胞癌说：是因为我比瘤多非典型的核分裂吗？

牙源性黏液瘤是个内心很美的人，大量淡蓝色黏液基质。

成牙骨质细胞瘤：由牙骨质样组织构成。

骨化纤维瘤：大量的成骨细胞和胶原纤维。

## 第十七单元 其他肿瘤和瘤样病变

### 第一节 良性肿瘤及瘤样病变（助理不考）

#### （一）牙龈瘤不是真性肿瘤

牙龈瘤术后有复发倾向，主要原因是局部菌斑和结石除去不全和(或)手术切除不完全。

**血管性龈瘤**（化脓性肉芽肿）：血管内皮细胞增生呈实性片块或条索，也可是小血管或大的薄壁血管增多。**妊娠有关**

纤维性龈瘤：纤维性龈瘤由富于细胞的**肉芽组织和成熟的胶原纤维束**组成。

巨细胞性龈瘤：富于血管和细胞的间质内含有**多核破骨细胞样细胞**，**巨细胞**数量多。

#### （二）血管瘤

毛细血管瘤**婴幼儿**，血管由单层内皮构成，腔内壁薄。海绵状血管瘤由无数血窦构成，体位试验阳性，肉芽组织型血管瘤炎性肉芽组织。蔓状血管瘤动静脉畸形，肿瘤高起呈念珠状，有搏动感

### 第二节 口腔黏膜癌

口腔黏膜癌为恶性肿瘤，大多数为鳞状细胞癌。

#### 一、鳞状细胞癌

鳞状分化的上皮性**侵袭性**，**早期广泛的淋巴结转移**，易侵犯骨，**舌黏膜**最多。突破基底膜，浸润性生长，形成**细胞间桥和不同程度角化蛋白**（大量角化珠）。

鳞状细胞癌分为三级：

	角化程度	间桥	细胞和胞核的多形性	细胞分裂
一级(高分化)	明显	显著	不明显	少
二级(中分化)	较少	不显著	较明显	较多
三级(低分化)	少见	极少见	明显	常见

#### 二、疣状癌(助理不考)

为**高分化鳞癌**，**外生性**，疣状缓慢生长，**边缘推压**。老年男性，多见**下唇**，呈推进式**侵犯间质**，不浸润边缘，**非转移**。**棒状乳头突起**。**杂交瘤**：**1/5 的肿瘤与鳞状细胞癌共存**。局部侵蚀，彻底切除不易复发，一般不转移。